ISSN 1808-1851

COLUNA

Periodicidade: trimestral

Volume 19• Número 4• Out/Dez 2020

Órgão oficial da

SOCIEDADE BRASILEIRA DE COLUNA

Sociedade Brasileira de Coluna
Sociedade Portuguesa de Patologia da Coluna Vertebral
Asociación Mexicana de Cirujanos de Columna
Capítulo de Columna de la Sociedad Ecuatoriana de Ortopedia y Traumatología
Capítulo de Columna de la Sociedad Colombiana de Ortopedia y Traumatología
Capítulo de Columna de la Sociedad Venezolana de Cirugía Ortopédica y Traumatología
Sociedad Iberolatinoamericana de Columna Vertebral
Sociedade Brasileira de Neurocirurgia
Capítulo de Columna de la Federación Latinoamericana de Sociedades de Neurocirugía
Capítulo de Columna da Sociedad Latinoamericana de Ortopedia y Traumatología
Sociedad Argentina de Patologia de la Columna Vertebral
Federação Mundial de Quiropraxia
Capítulo de Coluna do México – Columna en linea
Associação Paraguaia de Cirurgia de Coluna
Associação Cazaquistanesa de Neurocirurgiões
Associação Russa de Neurocirurgiões de Coluna Vertebral
Sociedad Chilena de Ortopedia y Traumatologia Chilena - SCHOT

- ACESSO LATERAL E RETROPLEURAL MINIMAMENTE INVASIVO À JUNÇÃO TORACOLOMBAR – REVISÃO E EXPERIÊNCIA
- LLIF IN THE CORRECTION OF DEGENERATIVE SCOLIOSIS IN ELDERLY PATIENTS
- ARTRODESE LOMBAR MINIMAMENTE INVASIVA E PARAFUSOS PEDICULARES PERCUTÂNEOS: REVISÃO SISTEMÁTICA
- O DECÚBITO AFETA A POSIÇÃO DOS ELEMENTOS NEURAIS? ESTUDO DE RESSONÂNCIA MAGNÉTICA COMPARANDO A POSIÇÃO DORSAL E LATERAL
- ANÁLISE DA CONFIABILIDADE DA CLASSIFICAÇÃO DE LEE PARA HÉRNIAS DE DISCOS LOMBARES
- DEGENERAÇÃO FACETÁRIA EM PACIENTES COM HÉRNIA DE DISCO LOMBAR E PROVÁVEIS FATORES DETERMINANTES
- ANÁLISE CLÍNICA DE PACIENTES COM DOR LOMBAR NO DEPARTAMENTO DE EMERGÊNCIA
- AVALIAÇÃO DA DOR LOMBAR EM PACIENTES SUBMETIDOS À CIRURGIA BARIÁTRICA
- CORRELAÇÃO ENTRE A LOMBALGIA CRÔNICA E A FUNÇÃO SEXUAL FEMININA
- ESPONDILODISCITES INESPECÍFICAS EM ADULTOS: ESTUDO RETROSPECTIVO
- CORREÇÃO DO PLANO SAGITAL DA COLUNA VERTEBRAL: APLICAÇÃO DE PARAFUSOS CONVERGENTES OU DIVERGENTES
- HEMANGIOMAS VERTEBRAIS DE COMPORTAMENTO AGRESSIVO – SÉRIE DE CASOS E REVISÃO DA LITERATURA
- A COMPARISON OF THE TOMITA AND TOKUHASHI SCORES IN SPINAL METASTASIS
- DEGENERATIVE CERVICAL MYELOPATHY: A REVIEW OF CURRENT CONCEPTS
- THE MINIMALLY INVASIVE BIPOLAR TECHNIQUE FOR THE TREATMENT OF SPINAL DEFORMITIES IN CHILDREN AND ADOLESCENTS

COLUNA/COLUMNA

ISSN 1808-1851

Coluna/Columna v19, n4 Out/Dez 2020

Indexada nas Bases de Dados SCIELO, SCOPUS e LILACS (Literatura Latino-Americana e do Caribe em Ciências da Saúde)

Filiada à Associação Brasileira de Editores Científicos

ISSN 1808-1851

Editor Científico

Helton L.A. Defino, Faculdade de Medicina de Ribeirão Preto, Universidade de São Paulo (Ribeirão Preto, SP, Brasil)

Editor Executivo

Sérgio Daher, Hospital das Clínicas da Faculdade de Medicina da UFG (Goiânia, GO, Brasil)

Editores de Área

Ciências Básicas/Outros

Alexandre Fogaça, Faculdade de Medicina da Universidade de São Paulo (FMUSP) (São Paulo, SP, Brasil)

Coluna Cervical

Aluízio Augusto Arantes Júnior, Universidade Federal de Minas Gerais (UFMG) (Belo Horizonte, MG, Brasil)

Degenerativa

Erasmo de Abreu Zardo, Pontifícia Universidade Católica (Porto Alegre, RS, Brasil)

Deformidades

Marcelo Wajchenberg, Universidade Federal de São Paulo (São Paulo, SP, Brasil)

Trauma

Murilo Tavares Daher, Departamento de Ortopedia da Universidade Federal de Goiás (Goiânia, GO, Brasil)

Tumor/Infecção

Robert Meves, Santa Casa de Misericórdia de São Paulo (São Paulo, SP, Brasil)

Cirurgia Minimamente Invasiva

Rodrigo Amaral, Instituto de Patologia da Coluna – IPC (São Paulo, SP, Brasil)

Biomecânica e Reabilitação

Alberto Cliquet Junior, Faculdade de Ciências Médicas, Universidade Estadual de Campinas (São Paulo, SP, Brasil)

Editores Associados

Alvaro Dawling, Instituto de Ensino e Pesquisa CK, (São Paulo, SP, Brasil); CK Internacional, (Santiago, Chile); Clinica Kennedy, (Santiago, Chile).

Byvaltsev Vadim, Irkutsk Scientific Center of Surgery and Traumatology (Irkutsk, Russia)

Eduardo Barros Puertas, Universidade Federal de São Paulo (São Paulo, SP, Brasil)

Ivan Ferrareto, Universidade Federal de São Paulo (Ribeirão Preto, SP, Brasil)

José María Jiménez Avila, Centro Médico Nacional de Occidente IMSS. TEC de Monterrey campus Guadalajara, Facultad de Medicina (Guadalajara, Jalisco, México)

Kolesov Sergey, Priorov N, N Central Institute of Traumatology and Orthopaedics (Moscow, Russia)

Mauro dos Santos Volpi, Universidade Estadual Paulista Júlio de Mesquita Filho (Botucatu, SP, Brasil)

Osmar Avanzi, Faculdade de Ciências Médicas da Santa Casa de São Paulo (São Paulo, SP, Brasil)

Sérgio Zylbersztejn, Universidade Federal de Ciências da Saúde de Porto Alegre (Porto Alegre, RS, Brasil)

Tarcisio Eloy Pessoa de Barros Filho, Instituto de Ortopedia e Traumatologia do HC/FMUSP (São Paulo, SP, Brasil)

Conselho Editorial

Akshulakov Serik (Astana,Cazaquistão)

Alberto Ofenhejm Gotfryd, Santa Casa de São Paulo; Hospital Israelita Albert Einstein (São Paulo, SP, Brasil)

Aleinikov Viktor, National Center for Neurosurgery (Astana,Cazaquistão)

Andres Edgar Rodriguez Fuentes, Universidade de São Paulo (Ribeirão Preto, SP, Brasil)

Andres Rodriguez Munera, Fundacion Sta Fé de Bogotá (Bogotá, Colombia)

Asdrubal Falavigna, Universidade de Caxias do Sul, (Caxias do Sul, RS, Brasil)

Asdrúbal Silveri, Centro de Deformidades de Columna (Montevidéo, Uruguai)

Bartolomé Marré, University del Desarrollo (UDD), Clinica Alemana de Santiago, (Santiago, Chile)

Carlos Eduardo Algaves Soares de Oliveira, Hospital do Servidor (São Paulo, SP, Brasil)

Carlos Henrique Maçaneiro, Universidade da Região Joinville (Joinville, SC, Brasil)

Carlos Henrique Ribeiro, Hospital Quinta D'or (Rio de Janeiro, RJ, Brasil)

Carlos Umberto Pereira, Universidade Federal de Sergipe (Aracaju, SE, Brasil)

Carlos Tello, Sociedad Ibero Latinoamericana de Columna (Buenos Aires, Argentina)

Carlos Villanueva Leal, Vall D'Hebron Hospital Traumatologia Rehabilitación (Barcelona, Espanha)

Carolina Kolberg, Federación Latino Americana de Quiropráctica (Brasilia, DF, Brasil)

Cristiano Magalhães Menezes, Instituto Dr. Cristiano Menezes (Belo Horizonte, MG, Brasil)

Délio Eulálio Martins, Universidade Federal de São Paulo (São Paulo, SP, Brasil)

Elcio Landim, Universidade Estadual de Campinas (Campinas, SP, Brasil)

Enguer Beraldo Garcia, Santa Casa de Belo Horizonte (Belo Horizonte, MG, Brasil)

Enrique Izquierdo Nuñez, Universidade Complutense de Madrid (Madri, Espanha)

Enrique Jimenez Hakim, Fundacion Santa Fé de Bogotá (Bogotá, Colômbia)

Enrique Osorio Fonseca, Universidad El Bosque Bogotá (Bogotá, Colômbia)

Ernesto Bersusky, Hospital Nacional de Pediatria Juan P. Garrahan (Buenos Aires, Argentina)

Fernando Antonio Mendes Façanha Filho, Universidade Federal do Ceará (Fortaleza, CE, Brasil)
Fernando Helo Yamhure, Clínica Reina Sofia (Bogota, Colombia)
Francisco Limeira dos Santos Neto, Universidade Federal de Pernambuco (Recife, PE, Brasil)
Francisco Javier Sánchez Pérez-Grueso, Hospital La Paz (Madri, Espanha)
Gabriel Virgilio Ortiz García, Centro Médico Puerta de Hierro (Zapopan, Jalisco, México)
Geraldo de Sá Carneiro Filho, Hospital da Restauração (Recife, PE, Brasil)
Gushcha Artem, Research Center of Neurology Volokolamskoe (Moscow, Russia)
Guy Broch Haro, Issste Hospital Lopez Mateos (México)
Herman Michael Dittmar Johnson, Centro Médico Puerta de Hierro (Zapopan, Jalisco, México); Universidad de Guadalajara (Guadalajara, México)
Jorge Felipe Ramirez, Clínica Reina Sofia (Bogotá, Colombia)
Jorge Manuel A. Draper Mineiro, Hospital Cuf Descobertas (Lisboa, Portugal)
José Castro Guimarães Consciência, Hospital de Egas Moniz (Lisboa, Portugal)
José Gabriel Rugeles Ortiz, Cecimin Organizacion Sanitas (Bogota, Colômbia)
Juan Silva, Universidad Nacional de Asuncion (Assunção, Paraguai)
Karen Weissman, Clínica Fundácion Médica San Cristóbal (Santiago, Chile)
Kerimbayev Talgat, National Center for Neurosurgery (Astana,Cazaquistão)
Luciano Miller Reis Rodrigues, Faculdade de Medicina do ABC (Santo André, SP, Brasil)
Luis Carlos Ramíres, Instituto de Seguros Sociales (Bogotá,Colombia)
Luis Eduardo Munhoz da Rocha, Hospital Pequeno Príncipe (Curitiba, PR, Brasil)
Luiz Gustavo Dal Oglio da Rocha, Hospital Universitário Cajuru, PUC e Hospital Marcelino Champagnat (Curitiba, PR, Brasil)
Luiz Roberto Gomes Vialle, Pontifícia Universidade Católica (Curitiba, PR, Brasil)
Marcelo Gruenberg, Hospital Italiano de Buenos Aires (Buenos Aires, Argentina)
Marcelo Ítalo Risso Neto, DOT Faculdade de Ciências Médicas UNICAMP; Hospital das Clinicas, (São Paulo, SP, Brasil)
Marcello H. Nogueira-Barbosa, Universidade de São Paulo (Ribeirão Preto, SP, Brasil)
Mario Herrera (Bogotá - Colombia)
Mauricio Pagy de Calais Oliveira, Centro Mineiro de Cirurgia da Coluna (Belo Horizonte, MG, Brasil)
Michel Kanas, Hospital Israelita Albert Einstein, (São Paulo, SP, Brasil)
Mihailovsky Michai, Cuvyan Institute of Traumatology and Orthopaedics (Novosibirsk, Russia)
Nelson Astur Neto, Santa Casa de São Paulo; Hospital Israelita Albert Einstein, (São Paulo, SP, Brasil)
Nicolás J. Macchiavello Cornejo, Hospital Clínico de la Universidad de Chile (Santiago, Chile)
Nilo Carrijo Melo, Centro de Readaptação Dr. Henrique Santillo, (Goiânia, GO, Brasil)
Óscar Luís Alves, Hospital Lusíadas Porto e Centro Hospitalar Vila Nova de Gaia / Espinho EPE (Porto, Portugal)
Pedro Pohl, Hospital Israelita Albert Einstein (São Paulo, SP, Brasil)
Ratko Yurac Barrientos, Department Orthopedics and Traumatology, Clinica Alemana de Santiago, University del Desarrollo (Chile)
Ptashnikov Dmitriy, Institute of Traumatology and Orthopaedics (St Petersburg, Russia)
Renato Tavares Daher, Centro de Reabilitação e Readptação Dr. Henrique Santillo (Goiânia, GO, Brasil)
Roberto Chapa Sosa, Hospital de Alta Especialidad Christus Muguerza (Monterrey, Nuevo Leon, México)
Roberto Sakamoto Falcon, Hospital Ortopédico-Lifecenter (Belo Horizonte, MG, Brasil)
Ruy Vaz, Hospital de São João (Porto, Portugal)
Sérgio Afonso Hennemann, Hospital Mãe de Deus (Porto Alegre, RS, Brasil)
Túlio Albuquerque de Moura Rangel, Hospital Getúlio Vargas (Recife, PE, Brasil)
Victor Paul Miramontes, CNR/O-Centro Nacional de Rehabilitación (Cidade do México, México)
Washington Bermúdez Santos, Montevideo Spine Center (Montevideo, Uruguai)
Xavier Soler I Graells, Universidade Federal do Paraná (Curitiba, PR, Brasil)

Correspondentes Estrangeiros

Jack Zigler, Texas Back Institute (Dallas, Texas, USA)
Marek Szpalski, Hôpitaux Iris Sud (Bruxelles, Belgica)
Robert Gunzburg, Belgium and Eeuwfeest Kliniek (Antwerpen, Belgica)
Steven R. Garfin (San Diego, CA, Estados Unidos)

Editor Consultivo

Arthur Tadeu de Assis, (São Paulo, SP, Brasil)

Editora Gerente

Flávia M. S. Pires, (São Paulo, SP, Brasil)

Coluna/Columna é uma Publicação Oficial Sociedade Brasileira de Coluna e das Sociedades afiliadas: Asociación Mexicana de Cirujanos de Columna – AMCICO; Associação Paraguaia de Cirurgia de Coluna; Associação Cazaquistanesa de Neurocirurgiões; Associação Russa de Neurocirurgiões de Coluna Vertebral; Capítulo de Columna de la Federación Latinoamericana de Sociedades de Neurocirugía – FLANC; Capítulo de Columna de la Sociedad Ecuatoriana de Ortopedia y Traumatologia - SEOT; Capítulo de Columna de la Sociedad Colombiana de Ortopedia y Traumatología – SCCOT; Capítulo de Columna da Sociedad Latinoamericana de Ortopedia y Traumatología – SLAOT; Capítulo de Columna de la Sociedad Venezolana de Cirugía Ortopédica y Traumatologia – SVCOT; Capítulo de Coluna do México- Columna en linea; Federação Mundial de Quiropraxia (WFC); Sociedad Argentina de Patologia de la Columna Vertebral – SAPCV; Sociedad Iberolatinoamericana de Columna Vertebral – SILACO; Sociedade Brasileira de Neurocirurgia – SBN; Sociedade Portuguesa de Patologia da Coluna Vertebral – SPPCV; Sociedad Chilena de Ortopedia y Traumatologia Chilena - SCHOT

Órgão oficial da Sociedade Brasileira de Coluna

Al. Lorena, 1304, 14°, cj. 1406/07
Jd. Paulista - São Paulo - SP - Brasil
Cep: 01424-001 - Tel.: 11 3088-6615

Secretária Administrativa: Ana Maria Cella - coluna@coluna.com.br

• Periodicidade: Trimestral

Informações: coluna.columna@uol.com.br

Visite o site da Sociedade Brasileira de Coluna
portalsbc.org

Revista disponível eletronicamente
www.revistacoluna.org

Atha Comunicação e Editora: Coordenação editorial, criação, diagramação e produção gráfica
Rua Machado Bittencourt, 190 - 4° andar - conj. 410 - CEP: 04044-903 - São Paulo - SP
Tel/Fax: (11) 5087-9502/5579-5308 - 1atha@uol.com.br

COLUNA/COLUMNA

VOLUME 19 - Nº 4 - 2020 - Sumário/Contents/Contenido

Artigos Originais/*Original Articles/Artículos Originales*

CIRURGIA MINIMAMENTE INVASIVA/MINIMUM INVASIVE SURGERY/CIRUGÍA MÍNIMA INVASIVA

ACESSO LATERAL E RETROPLEURAL MINIMAMENTE INVASIVO À JUNÇÃO TORACOLOMBAR – REVISÃO E EXPERIÊNCIA 236
MINIMALLY INVASIVE LATERAL RETROPLEURAL APPROACH TO THE THORACOLUMBAR JUNCTION – REVIEW & EXPERIENCE
ACCESO LATERAL Y RETROPLEURAL MÍNIMAMENTE INVASIVO A LA JUNCIÓN TORACOLUMBAR - REVISIÓN Y EXPERIENCIA
Cristiano Magalhães Menezes, Felipe Miranda Mendonça Fernandes, André de Oliveira Arruda, Mário Leite Bringel
http://dx.doi.org/10.1590/S1808-185120201904224173

LLIF IN THE CORRECTION OF DEGENERATIVE SCOLIOSIS IN ELDERLY PATIENTS 243
LLIF NA CORREÇÃO DA ESCOLIOSE DEGENERATIVA EM PACIENTES IDOSOS
LLIF EN LA CORRECCIÓN DE LA ESCOLIOSIS DEGENERATIVA EN PACIENTES DE LA TERCERA EDAD
Vladimir Sergeevich Klimov, Ivan Igorevich Vasilenko, Jamil Afetovich Rzaev, Alexey Vladimirovich Evsyukov, Roman Vladimirovich Khalepa, Evgeniya Valeryevna Amelina, Sergey Olegovych Ryabykh, Priyank Sinha, Marcel Ivanov
http://dx.doi.org/10.1590/S1808-185120201904230798

ARTRODESE LOMBAR MINIMAMENTE INVASIVA E PARAFUSOS PEDICULARES PERCUTÂNEOS: REVISÃO SISTEMÁTICA 249
MINIMALLY INVASIVE LUMBAR ARTHRODESIS AND PERCUTANEOUS PEDICLE SCREWS: A SYSTEMATIC REVIEW
ARTRODESIS LUMBAR MÍNIMAMENTE INVASIVA Y TORNILLOS PEDICULARES PERCUTÁNEOS: REVISIÓN SISTEMÁTICA
Vinicius de Meldau Benites, Fabio Veiga de Castro Sparapani, Eduardo Augusto Iunes, Franz Jooji Onishi, Thiago Salati, Sergio Cavalheiro, Daniel de Araújo Paz
http://dx.doi.org/10.1590/S1808-185120201904228299

DIAGNÓSTICO POR IMAGENS/DIAGNOSTIC IMAGING/DIAGNÓSTICO POR IMÁGENES

O DECÚBITO AFETA A POSIÇÃO DOS ELEMENTOS NEURAIS? ESTUDO DE RESSONÂNCIA MAGNÉTICA COMPARANDO A POSIÇÃO DORSAL E LATERAL 255
DOES DECUBITUS AFFECT NEURAL ELEMENTS POSITIONING? A MRI STUDY COMPARING DORSAL AND LATERAL POSITION
¿LA POSICIÓN AFECTA EL POSICIONAMIENTO DE LOS ELEMENTOS NEURALES? UN ESTUDIO DE RM QUE COMPARA LA POSICIÓN DORSAL Y LATERAL
Lucas Nunes Sales de Melo, Rafael Barreto Silva, José Carlos Barbe Gonçalves, Gabriela Aiello Fernandes Pantaroto
http://dx.doi.org/10.1590/S1808-185120201904233015

DOENÇAS DEGENERATIVA/DEGENERATIVE DISEASE/ENFERMEDAD DEGENERATIVA INTERVERTEBRAL

ANÁLISE DA CONFIABILIDADE DA CLASSIFICAÇÃO DE LEE PARA HÉRNIAS DE DISCOS LOMBARES 258
ANALYSIS OF THE RELIABILITY OF THE LEE CLASSIFICATION FOR LUMBAR DISC HERNIATIONS
ANÁLISIS DE LA CONFIABILIDAD DE LA CLASIFICACIÓN DE LEE PARA HERNIAS DE DISCOS LUMBARES
Luan Celso Gonçalves, Alberto Ofenhejm Gotfryd, Maria Fernanda Silber Caffaro, Nelson Astur, Rodrigo Goes Medéa de Mendonça, Mariana Kei Toma, Robert Meves
http://dx.doi.org/10.1590/S1808-185120201904221700

DEGENERAÇÃO FACETÁRIA EM PACIENTES COM HÉRNIA DE DISCO LOMBAR E PROVÁVEIS FATORES DETERMINANTES 262
FACET JOINT DEGENERATION IN PATIENTS WITH LUMBAR DISC HERNIATION AND PROBABLE DETERMINING FACTORS
DEGENERACIÓN FACETARIA EN PACIENTES CON HERNIA DE DISCO LUMBAR Y PROBABLES FACTORES DETERMINANTES
Rodrigo Arnold Tisot, Juliano da Silveira Vieira, Diego da Silva Collares, Darby Lira Tisatto, Augusto Pasini, Brenda Gobetti, Eduardo Coronel, Eduardo Scharnovski, Maiara Agostini, Mateus Borin, Pedro Ruschel, Walter Iserhard, Luiza Rech Kohler
http://dx.doi.org/10.1590/S1808-185120201904222827

DOR/PAIN/DOLOR

ANÁLISE CLÍNICA DE PACIENTES COM DOR LOMBAR NO DEPARTAMENTO DE EMERGÊNCIA 266
CLINICAL ANALYSIS OF PATIENTS WITH LOW BACK PAIN IN THE EMERGENCY DEPARTMENT
ANÁLISIS CLÍNICO DE PACIENTES CON DOLOR LUMBAR EN EL DEPARTAMENTO DE EMERGENCIA
Ruy da Silva Rodrigues, Eduardo Bastos de Siqueira, Leandro Gomes Brito, Rudy Lenk Fagundes, Caio Tannus Vianna Ribeiro
http://dx.doi.org/10.1590/S1808-185120201904225108

AVALIAÇÃO DA DOR LOMBAR EM PACIENTES SUBMETIDOS À CIRURGIA BARIÁTRICA 271
EVALUATION OF LOW BACK PAIN IN PATIENTS WHO UNDERWENT BARIATRIC SURGERY
EVALUACIÓN DEL DOLOR LUMBAR EN PACIENTES SOMETIDOS A CIRUGÍA BARIÁTRICA
Lara Guercio dos Santos, Guilherme Yukio Kajya Amuka, Lucas Ciaravolo Gaspar, Thiago Kolachinski Brandão, Luciano Miller Reis Rodrigues, Adriano Masayuki Yonezaki, André Evaristo Marcondes Cesar, Fernanda Amate Lopes
http://dx.doi.org/10.1590/S1808-185120201904233336

CORRELAÇÃO ENTRE A LOMBALGIA CRÔNICA E A FUNÇÃO SEXUAL FEMININA 277
CORRELATION BETWEEN CHRONIC LOW BACK PAIN AND FEMALE SEXUAL FUNCTION
CORRELACIÓN ENTRE LA LUMBALGIA CRÓNICA Y LA FUNCIÓN SEXUAL FEMENINA
Heloisa Florentino Drummond, Thiago Saikali Farcic, Nelson Carvas Junior, Cristiano Schiavinato Baldan, Igor Fagioli Bordello Masson, Aline Fernanda Perez Machado
http://dx.doi.org/10.1590/S1808-185120201904222821

INFECTOLOGIA/INFECTOLOGY/INFECTOLOGÍA

ESPONDILODISCITES INESPECÍFICAS EM ADULTOS: ESTUDO RETROSPECTIVO 282
NONSPECIFIC SPONDYLODISCITIS IN ADULTS: RETROSPECTIVE STUDY
ESPONDILODISCITIS INESPECÍFICAS EN ADULTOS: ESTUDIO RETROSPECTIVO
William Zarza, Gabriel Mendonça Serpa, Taiana Cunha Ribeiro, Giselle Burlamaqui Klatau, Mauro José Costa Salles, Alberto O. Gotfryd, Rodrigo Góes Medéa de Mendonça, Nelson Astur, Maria Fernanda S. Caffaro, Robert Meves
http://dx.doi.org/10.1590/S1808-185120201904235433

TÉCNICA CIRURGICA/SURGICAL TECHNIQUE/TÉCNICA QUIRÚRGICA

CORREÇÃO DO PLANO SAGITAL DA COLUNA VERTEBRAL: APLICAÇÃO DE PARAFUSOS CONVERGENTES OU DIVERGENTES 287
CORRECTION OF THE SPINAL SAGITTAL PLANE: THE APPLICATION OF CONVERGENT OR DIVERGENT SCREWS
CORRECCIÓN DEL PLANO SAGITAL DE LA COLUMNA VERTEBRAL: APLICACIÓN DE TORNILLOS CONVERGENTES O DIVERGENTES
Enguer Beraldo Garcia, Liliane Faria Garcia, Enguer Beraldo Garcia Júnior, André de Sá, Victor de Oliveira Matos, Juliana Garcia Camarinha, Marcos Felipe Camarinha, Roberto Garcia Gonçalves, Eduardo Beraldo Garcia, Saulo Terror Giesbrecht
http://dx.doi.org/10.1590/S1808-185120201904232531

TUMOR E ONCOLOGIA/TUMOR AND MEDICAL ONCOLOGU/TUMOR Y ONCOLOGÍA MÉDICA

HEMANGIOMAS VERTEBRAIS DE COMPORTAMENTO AGRESSIVO – SÉRIE DE CASOS E REVISÃO DA LITERATURA 293
AGGRESSIVE VERTEBRAL HEMANGIOMAS – CASE SERIES AND LITERATURE REVIEW
HEMANGIOMAS VERTEBRALES DE COMPORTAMIENTO AGRESIVO – SERIE DE CASOS Y REVISIÓN DE LA LITERATURA
Lucas Xavier da Luz, Marcelo Simoni Simões, Bruno de Azevedo Oliveira, Guilherme José Miotto, Ernani Vianna De Abreu
http://dx.doi.org/10.1590/S1808-185120201904223670

A COMPARISON OF THE TOMITA AND TOKUHASHI SCORES IN SPINAL METASTASIS 297
COMPARAÇÃO DAS ESCALAS DE TOMITA E TOKUHASHI NA METÁSTASE VERTEBRAL
COMPARACIÓN DE LAS ESCALAS DE TOMITA Y TOKUHASHI EM LA MESTÁSTASIS VERTEBRAL
Priscila Barile Marchi Candido, Fernanda Maria Perria, Herton Rodrigo da Costa, Helton Luiz Aparecido Defino
http://dx.doi.org/10.1590/S1808-185120201904238102

Artigo de Revisão/*Review Article/Artículo de Revisión*

COLUNA CERVICAL/CERVICAL SPINE/COLUMNA CERVICAL

DEGENERATIVE CERVICAL MYELOPATHY: A REVIEW OF CURRENT CONCEPTS 302
MIELOPATIA CERVICAL DEGENERATIVA: REVISÃO DOS CONCEITOS ATUAIS
MIELOPATÍA CERVICAL DEGENERATIVA: REVISIÓN DE LOS CONCEPTOS ACTUALES
Eduardo Moreira Pinto, Artur Teixeira, Ricardo Frada, Pedro Atilano, Filipa Oliveira, António Miranda
http://dx.doi.org/10.1590/S1808-185120201904233163

Artigo de Atualização/*Update Article/Actualizar Artículo*

DEFORMIDADES/DEFORMITIES/DEFORMIDADES

THE MINIMALLY INVASIVE BIPOLAR TECHNIQUE FOR THE TREATMENT OF SPINAL DEFORMITIES IN CHILDREN AND ADOLESCENTS 308
TÉCNICA BIPOLAR MINIMAMENTE INVASIVA PARA O TRATAMENTO DE DEFORMIDADES DA COLUNA VERTEBRAL EM CRIANÇAS E ADOLESCENTES
TÉCNICA BIPOLAR MÍNIMAMENTE INVASIVA PARA EL TRATAMIENTO DE DEFORMIDADES DE LA COLUMNA VERTEBRAL EN NIÑOS Y ADOLESCENTES
Lotfi Miladi
http://dx.doi.org/10.1590/S1808-185120201904238288

AD HOC 314

ISSN 1808-1851

INSTRUÇÕES AOS AUTORES/NORMAS PARA PUBLICAÇÃO

Revisado em Outubro de 2019

ESCOPO E POLÍTICA

A Revista COLUNA/COLUMNA é uma revista de acesso aberto, que publica contribuições da comunidade científica nacional e internacional. Seu objetivo é divulgar artigos que contribuam para o aperfeiçoamento e o desenvolvimento da prática, da pesquisa e do ensino dos temas relacionados à Coluna Vertebral, Patologias da Coluna Vertebral, Ortopedia e Traumatologia, Reabilitação e áreas afins.
A Coluna/Columna publica, preferencialmente, artigos originais de interesse internacional, e não apenas os de relevância regional. O Corpo Editorial é composto por membros nacionais e internacionais, que trabalham gratuitamente para aprimorar a qualidade do periódico, visando torná-la atraente não só para a pesquisa regional/nacional mas também para a comunidade científica internacional.
A Revista Coluna/Columna é uma publicação trimestral que circula nos meses de janeiro/fevereiro/ março, abril/maio/junho, julho/agosto/setembro, outubro/ novembro/dezembro, em duas versões uma com os textos em seu idioma original (português, inglês ou espanhol) e outra versão em inglês. Os conceitos e declarações contidos nos trabalhos são de total responsabilidade dos autores. Os artigos publicados na revista seguem os requisitos uniformes propostos pelo Comitê Internacional de Editores de Revistas Médicas, disponíveis no endereço eletrônico www.icmje.org.
A revista recebe para publicação artigos para as seguintes seções: Artigos Originais, Artigo de Revisão, Artigo de Atualização e Relato de Caso. Os artigos poderão ser escritos em Português, Espanhol ou Inglês.
Não há taxa para artigos de submissão e avaliação.

PREPARAÇÃO DO MANUSCRITO

Peer Review
O *peer review*, ou revisão por pares, é um dos fatores que sustentam a qualidade de um veículo científico. O corpo editorial da Coluna/Columna é formado, em sua maioria, por professores universitários, que permite um *peer review* criterioso e rigoroso. Todos os manuscritos, após aprovação dos editores, serão analisados por dois ou mais revisores, sendo o anonimato garantido em todo o processo de julgamento (duplo cego). Os artigos que não apresentarem mérito e não se enquadrarem na política editorial da revista serão rejeitados não cabendo recurso. Os comentários dos revisores serão devolvidos aos autores para modificações no texto ou justificativa de sua conservação. Após aprovação dos revisores, os artigos serão encaminhados para os editores associados para aprovação final. Somente após as aprovações finais, os manuscritos serão encaminhados para publicação.

Copyright
As declarações publicadas nos artigos são de inteira responsabilidade dos autores. Entretanto, todo material publicado se torna propriedade da Revista Coluna/Columna, que passa a reservar os direitos autorais. Os autores devem anexar como documento suplementar no sistema Scielo de publicação e submissão *on line*: a) Declaração de Conflito de Interesses; b) Certificado de Aprovação do Trabalho pela Comissão de Ética em Pesquisa da Instituição quando a investigação envolver experimentação em seres humanos ou animais; c) Documentação referente as eventuais fontes de financiamento do trabalho; d) Declaração de que os participantes assinaram documento de Consentimento Livre Informado, quando se tratar de pesquisa clínica com seres humanos; e) Carta de transferência dos direitos autorais assinada por todos os autores e declaração de que é inédito, não tendo sido submetido à publicação em outro periódico ou livro.

Bioética de experimentos com seres humanos
A realização de experimentos envolvendo seres humanos deve seguir a resolução específica do Conselho Nacional de Saúde (nº 196/96) disponível em http://www.conselho.saude.gov.br, incluindo a assinatura de um Termo de Consentimento Informado e a proteção da privacidade dos voluntários. Nos trabalhos experimentais envolvendo seres humanos, os autores devem indicar se os procedimentos seguiram os padrões éticos do comitê responsável por experimentação humana (institucional e nacional) e da Declaração de Helsinki de 1975, revisada em 2008. Deve ser enviada a declaração de aprovação do comitê de ética local realizada por meio da Plataforma Brasil. Estudos realizados em humanos devem estar de acordo com os padrões éticos e com o devido consentimento livre e esclarecido dos participantes conforme Resolução 466/2012 do Conselho Nacional de Saúde do Ministério da Saúde (Brasil), que trata do Código de Ética para Pesquisa em Seres Humanos e, para autores fora do Brasil, devem estar de acordo com Comittee on Publication Ethics (COPE).

Bioética de experimentos com animais
O trabalho descrito no artigo deve ter sido realizado de acordo com os princípios éticos em experimentação animal, de acordo com a Lei 11.794/08, que estabelece os procedimentos para o uso científico de animais e trata da obrigatoriedade de submissão dos projetos de pesquisa aos comitês de ética em pesquisa das instituições (http://www.planalto.gov.br/ccivil_03/_ato2007-2010/2008/lei/l11794.htm). Para mais informações, consulte o Conselho Nacional de Controle de Experimentação Animal (CONCEA) (http://www.mct.gov.br/index.php/content/view/310553.html) e o Colégio Brasileiro de Experimentação Animal (COBEA) (http://www.cobea.org.br/index.php?option=com_content&view=article&id=46&Itemid=1).

Ensaios clínicos
A Revista Coluna/Columna apoia a políticas de registro de ensaios clínicos da Organização Mundial de Saúde (OMS) e do International Committee of Medical Journal Editors (ICMJE), reconhecendo a importância destas iniciativas para o registro e divulgação internacional de informação sobre estudos clínicos em acesso aberto. Sendo assim, somente serão aceitos para publicação os artigos de pesquisas clínicas que tenham recebido um número de identificação em um dos Registros de Ensaios Clínicos validados pelos critérios estabelecidos pela OMS e ICMJE [http://www.icmje.org/about-icmje/faqs/clinical-trials-registration/], cujos endereços eletrônicos estão disponíveis na página do ICMJE.

Plágio
A revista adota sistema de detecção de plágio, porém todo conteúdo publicado nos artigos é de inteira responsabilidade dos autores. Em caso de detecção de qualquer forma de plágio, os autores que submeteram o artigo serão notificados pela revista com questionamento de conduta para o direito de manifestação e justificativa. Sob ocorrência de publicação de plágio no periódico, o artigo publicado não será retirado da edição, sendo aposto à publicação um adendo informativo de plágio com identificação explicita na folha de rosto por tarja de tamanho integral sobre o conteúdo. O periódico não se responsabiliza por notificar os autores do conteúdo original.

APRESENTAÇÃO E SUBMISSÃO DO MANUSCRITO

O artigo enviado deverá ser submetido, acompanhado de:
Folha de rosto: título do trabalho (conciso e informativo), em português, espanhol e inglês; o nome completo de cada autor (sem abreviações); e a instituição (As unidades hierárquicas devem ser apresentadas em ordem decrescente, por exemplo, universidade, faculdade e departamento; a que pertence cada um deles (Os nomes das instituições e programas deverão ser apresentados preferencialmente por extenso e na língua original da instituição ou na versão em inglês quando a escrita não é latina [p.ex. árabe, mandarim, grega]); com indicação numérica e sequencial, utilizando números arábicos sobrescritos. Se houver mais de uma afiliação institucional, indicar apenas a mais relevante; local de realização do trabalho e/ou da pesquisa; nome do autor correspondente com endereço completo, telefone, e-mail. O número ORCID de cada um dos autores deve ser informado na folha de rosto. http://orcid.org/

APRESENTAÇÃO DO TEXTO

Resumo e Descritores: resumo, em português, inglês e espanhol com, no máximo 250 palavras. Os Artigos Originais, deverão ser estruturados (Objetivo, Métodos, Resultados, Conclusões) ressaltando os dados mais significativos do trabalho. Para Artigos de Revisão, Atualização ou Relato de Caso o resumo não deverá ser estruturado. Abaixo do resumo, especificar no mínimo três e no máximo seis descritores que definam o assunto do trabalho. Os descritores deverão ser baseados no DECS - Descritores em Ciências da Saúde - disponível no endereço eletrônico http://decs.bvs.br/; ou MeSH (Medical SubjectHeadings) em/ou *MeSH* - www.nlm.nih.gov/mesh/MBrowser.html. com as versões português, inglês e espanhol para cada um dos descritores.
Ademais, nos resumos devem ser incluídos o Nível de Evidência e o Tipo de Estudo, conforme tabela de classificação anexada ao final deste texto.
Introdução: deverá conter o objetivo do trabalho e resumir os fundamentos lógicos do mesmo. Apresentar somente as citações estritamente pertinentes e não incluir dados ou conclusões do trabalho que está sendo relatado.
Métodos: deverá descrever claramente a seleção dos indivíduos que intervieram na pesquisa (pacientes ou animais de laboratório, incluindo os controles). Identificar idade, sexo e outras importantes características do indivíduo. A definição e relevância da raça ou etnia são ambíguas. Os autores devem ser particularmente cuidadosos quando usarem estas categorias. Identificar os métodos, equipamentos (apresentar o nome e endereço do fabricante entre parênteses) e os procedimentos em detalhes suficientes para permitir a reprodução dos resultados por outros pesquisadores. Citar se o estudo foi aprovado pelo Comitê de Ética da Instituição (Instituição de afiliação de pelo menos um dos autores) e informar o respectivo número de identificação. Também deve informar se o Termo de Consentimento Livre e Esclarecido foi assinado por todos os participantes.
Resultados: deverão ser apresentados em uma sequência lógica no texto, nas tabelas e figuras. Não deverão ser repetidos no texto todos os dados das tabelas ou ilustrações, devendo ser enfatizadas ou resumidas somente as observações importantes.
Discussão: deverá enfatizar os novos e mais importantes aspectos do estudo e as conclusões que se seguem. Não deverão ser repetidos os dados apresentados na introdução ou nos resultados. Deverão ser estabelecidas novas hipóteses apenas quando elas estiverem claramente justificadas.
Conclusões: deverão ser vinculadas aos objetivos do estudo evitando-se afirmações não qualificadas e não completamente comprovadas pelos dados. Deverão apresentar argumento conclusivo detalhado dos dados comprobatórios.
Agradecimentos: quando necessário agradecer brevemente as pessoas que tenham colaborado intelectualmente, mas cuja contribuição não justifica coautoria, ou para aquelas que tenham provido apoio material, técnico, assessoria. O autor deve garantir que as pessoas, nomes, concordem em serem assim chamados. O apoio financeiro para a pesquisa e bolsas de estudo deve ser reconhecido nesta seção agência e número de concessão).
Conflitos de interesse: devem ser reproduzidos objetivamente quando houver, e quando não houver, apresentar a declaração: «Os autores declaram inexistência de conflito de interesses na realização deste trabalho.”
Declaração da contribuição de autores: deve ser expressa no final do artigo, com a utilização de dois critérios mínimos de autoria: a) participação ativa na discussão dos resultados; b) revisão e aprovação da versão final do trabalho.
Cada autor contribuiu individual e significantemente para o desenvolvimento deste artigo. AF (0000-0000-0000-0000)*: redação, revisão e realização das cirurgias; GR (0000-0000-0000-0000)*: cirurgias, análise dos dados e redação; FP (0000-0000-0000-000x)*: análise estatística, cirurgias e revisão; MAC (0000-0000-0000-0000)*: análise das lâminas e revisão; MSC (0000-0000-0000-0000)*: redação, revisão e conceito intelectual; ATA (0000-0000-0000-0000)*: cirurgia, redação, análise estatística, conceito intelectual e confecção de todo o projeto de pesquisa. *ORCID (*Open Researcher and Contributor ID*).”
Referências: devem estar rigorosamente de acordo com as instruções: *Uniform Requirements for Manuscripts Submitted to Biomedical Journals*, do International *Committeeof Medical Journal Editors*, atualizada em Outubro de 2007. Ou no site do Pubmed. Todos os autores e trabalhos citados no texto devem constar nas referências e vice-versa. A numeração das referências deverá ser de acordo com a ordem em que forem mencionadas pela primeira vez no texto, utilizando-se números arábicos, para o texto e para as referências. Citar todos os autores até no máximo seis; se existirem mais, citar os seis primeiros seguidos de et al. Os títulos dos periódicos deverão ser abreviados de acordo com a lista de periódicos do *Index Medicus*. Todas as referências do ano atual ou cinco anos anteriores devem estar em negrito.

Exemplos:

Artigos de periódicos
Okashi OA, Du H, Al-Assam H. Automatic spine curvature estimation from X-ray images of a mouse model. Comput Methods Programs Biomed. 2017;140:175-84.
Butler JS, Lui DF, Malhotra K, Suarez-Huerta ML, Yu H, Selvadurai S, et al. 360-Degree Complex Primary Reconstruction Using Porous Tantalum Cages for Adult Degenerative Spinal Deformity. Global Spine J. 2019;9(6):613-18

Livros
Pudles E, Defino HLA. A Coluna Vertebral. São Paulo: Artmed; 2013.

Capítulos de livros
Zardo E, Abramczuk J, Ziegler MS. Embriologia da Coluna Vertebral . In: Pudles E, Defino HLA. A Coluna Vertebral. São Paulo: Artmed; 2013. p. 17-22.

Dissertações e Teses:
Giglio CA. Caracterização funcional e histológica de modelos experimentais de estudo do trauma raquimedular [tese]. Ribeirão Preto: Universidade de São Paulo; 2000.

Material eletrônico
Autor(es). Título do artigo. Título do periódico abreviado [suporte]. Data de publicação [data de acesso com a expressão "acesso em"]; volume(número):páginas inicial-final ou [número de páginas aproximado]. Endereço eletrônico com a expressão "Disponível em:" Pavezi N, Flores D, Perez CB. Proposição de um conjunto de metadados para descrição de arquivos fotográficos considerando a Nobrade e a Sepiades. Transinf. [Internet]. 2009 [acesso em 2010 nov 8];21(3):197-205. Disponível em: http://revistas.puc-campinas.edu.br/transinfo/search.php?op=search&query=metadados&limit

Figuras: as ilustrações (fotografias, desenhos, gráficos etc) deverão ser citadas como figuras devendo ser numeradas em algarismos arábicos, consecutivamente, de acordo com a ordem em que foram citadas pela primeira vez no texto. As figuras deverão ser enviadas em formato *tif* ou *jpg* com 300 DPI de resolução, em formato grande. As figuras deverão ser enviadas em arquivo editável (World ou Excel), juntamente com os originais. As fotos serão publicadas em preto/branco. Para publicações coloridas o custo adicional será de responsabilidade dos autores.

Por favor, note que é de responsabilidade do autor (s) obter permissão do detentor dos direitos autorais para reproduzir figuras (ou tabelas) que tenham sido previamente publicados em outros lugares. Para todos os valores de acesso aberto, os autores devem ter permissão do detentor dos direitos, caso desejem incluir imagens que tenham sido publicados em outros lugares em periódicos de acesso não-aberto. A permissão deve ser indicada na legenda da figura, e a fonte original deve incluída na lista de referências.

Tabelas: as tabelas devem ser numeradas por ordem de aparecimento no texto com números arábicos. Cada tabela deve ter um título e, se necessário, uma legenda explicativa. Os quadros e tabelas deverão ser enviados através dos arquivos originais (p.ex. Excel) e não como imagem. Tabelas e quadros que ocupem mais de uma página devem ser evitados. Não usar elementos de imagem, caixas de texto, ou tabulações.

Abreviaturas e siglas: devem ser precedidas do nome completo quando citadas pela primeira vez no texto. Nas figuras e tabelas devem conter seu significado abaixo da figura ou tabela.

Vídeos: O envio de vídeo é opcional, e irá acompanhar a versão *on line* do artigo. Deve ser encaminhado junto com o artigo em arquivo separado e acompanhado de legenda. Os vídeos devem ser enviados em MP4.

ENVIO DO MANUSCRITO

O periódico Coluna/Columna adota o Sistema SciELO de Publicação e Submissão online disponível em http://submission.scielo.br/index.php/coluna/index. Os autores deverão seguir as instruções de cadastro e inclusão de artigo no próprio sistema.

- A responsabilidade por conceitos emitidos nos artigos é da inteira responsabilidade de seus autores.
- Permitida a reprodução total ou parcial dos artigos, desde que mencionado a fonte.
- Todo o conteúdo do periódico, exceto onde identificado, está licenciado sob uma Licença *Creative Commons* Atribuição-tipo BY-NC.

Níveis de evidência de perguntas de pesquisa primária[a]

(Este quadro foi adotado de material publicado pelo Centro de Medicina baseada em Evidência, Oxford, Reino Unido. Para obter mais informações, visite www.cebm.net.)

Tipos de estudo

Nível	Estudos terapêuticos - Investigação dos resultados do tratamento	Estudos prognósticos – Investigação do efeito de característica de um paciente sobre o desfecho da doença	Estudos diagnósticos – Investigação de um exame para diagnóstico	Análises econômicas e de decisão – Desenvolvimento de modelo econômico ou de decisão
I	• Estudo clínico randomizado de alta qualidade com ou sem diferença estatisticamente significante, mas com intervalos de confiança estreitos • Revisão sistemática[b] de ECRC (Estudos clínicos randomizados e controlados) de Nível 1 (e resultados do estudo foram homogêneos[c])	• Estudo prospectivo de alta qualidade[d] (todos os pacientes foram inscritos no mesmo estágio da doença, com > 80% dos pacientes inscritos) • Revisão sistemática [b] de Estudos de Nível I	• Teste de critérios diagnósticos desenvolvidos anteriormente em pacientes consecutivos (com padrão de referência "ouro" aplicado) • Revisão sistemática [b] de Estudos de Nível I	• Custos e alternativas lógicos; valores obtidos de muitos estudos; com análises de sensibilidade de múltiplas vias • Revisão sistemática [b] de Estudos de Nível I
II	• ECRC de menor qualidade (por exemplo, < 80% de acompanhamento, sem mascaramento do código de randomização ou randomização inadequada) • Estudo[c] prospectivo comparativo[d] • Revisão sistemática[b] de Estudos de Nível II ou Nível I com resultados discrepantes	• Estudo retrospectivo [f] • Controles não tratados de um ECRC • Estudo prospectivo de menor qualidade (por exemplo, pacientes inscritos em diferentes estágios da doença ou <80% de acompanhamento) • Revisão sistemática[b] de Estudos de Nível II	• Desenvolvimento de critérios diagnósticos em pacientes consecutivos (com padrão de referência "ouro" aplicado) • Revisão sistemática[b] de Estudos de Nível II	• Custos e alternativas lógicos; valores obtidos de muitos estudos; com análises de sensibilidade de múltiplas vias • Revisão sistemática[b] de Estudos de Nível II
III	• Estudo de caso-controle[g] • Estudo retrospectivo[f] comparativo[c] • Revisão sistemática[b] de Estudos de Nível III	• Estudo de caso-controle[g]	• Estudo de pacientes não-consecutivos; sem padrão de referência "ouro" aplicado uniformemente • Revisão[b] sistemática de Estudos de Nível III • Estudo de caso-controle • Padrão de referência ruim	• Análises baseadas em alternativas e custos limitados; e estimativas ruins • Revisão sistemática[b] de Estudos de Nível III
IV	• Série de casos[h]	• Série de casos	• Estudo de caso-controle • Padrão de referência ruim	• Análises sem análises de sensibilidade
V	Opinião do especialista	Opinião do especialista	Opinião do especialista	Opinião do especialista

[a]Avaliação completa da qualidade de cada estudo requer aquilatação de todos os aspectos do desenho do estudo.
[b]Combinação de resultados de dois ou mais estudos anteriores.
[c]Estudos proporcionaram resultados coerentes.
[d]Estudo iniciou antes de o primeiro paciente ser inscrito.
[e]Pacientes tratados de um modo (por exemplo, artroplastia cimentada de quadril) comparada com um grupo de pacientes tratados de outra maneira (por exemplo, artroplastia não-cimentada de quadril) na mesma instituição.
[f]O estudo iniciou depois da inscrição do primeiro paciente.
[g]Os pacientes identificados para o estudo com base em seu desfecho clínicos, chamados de "casos", por exemplo falha da artroplastia total, são comparados com os pacientes que não tiveram desfechos, chamados "controles", por exemplo, artroplastia total do quadril bem-sucedida.
[h]Pacientes tratados de uma maneira sem grupo de comparação de pacientes tratados de outro modo.

ACESSO LATERAL E RETROPLEURAL MINIMAMENTE INVASIVO À JUNÇÃO TORACOLOMBAR – REVISÃO E EXPERIÊNCIA

MINIMALLY INVASIVE LATERAL RETROPLEURAL APPROACH TO THE THORACOLUMBAR JUNCTION – REVIEW & EXPERIENCE

ACCESO LATERAL Y RETROPLEURAL MÍNIMAMENTE INVASIVO A LA JUNCIÓN TORACOLUMBAR - REVISIÓN Y EXPERIENCIA

Cristiano Magalhães Menezes,[1,2] Felipe Miranda Mendonça Fernandes,[1] André de Oliveira Arruda,[1,2] Mário Leite Bringel[1]

1. Instituto Columna, Belo Horizonte, MG, Brasil.
2. Hospital Vera Cruz – HVC, Belo Horizonte, MG, Brasil.

RESUMO

Objetivo: Descrever a técnica minimamente invasiva para acesso lateral retropleural à coluna toracolombar e sua viabilidade em diversas afecções da região, demonstrando suas indicações, vantagens em potencial e cuidados necessários, com destaque para a anatomia local, especialmente o diafragma. Métodos: Após revisão da literatura, relata-se a experiência inicial do Serviço, comparando-a aos resultados publicados. Descreve-se a técnica cirúrgica empregada, com ênfase na anatomia cirúrgica do diafragma. Resultados: A técnica de acesso lateral retropleural minimamente invasivo à junção toracolombar, com aplicação de retrator tubular expansível, foi descrita passo a passo neste estudo, com destaque de pontos cruciais de execução técnica, tais como planejamento pré-operatório, acesso ao plano retropleural e abordagem ortogonal para discectomia e/ou corpectomia adequadas e posterior colocação de implante. Ela pode ser usada no tratamento de deformidades, doenças degenerativas, trauma, tumor e infecções e possibilita taxas adequadas de fusão pela artrodese intersomática associada à menor incisão de pele, dano aos tecidos moles, perda sanguínea e dor pós-operatória. Resulta, assim, em melhor mobilidade pós-cirúrgica e menor período de internação hospitalar, o que pode ser observado também nos dados da experiência inicial do Serviço. Conclusões: A técnica de acesso lateral retropleural minimamente invasivo à junção toracolombar com aplicação de retrator tubular expansível mostra-se promissora e segura para tratamento de diversas doenças da coluna, apesar da anatomia local complexa e desafiadora e apresenta vantagens diante da morbidade decorrente da abordagem tradicional. ***Nível de evidência: IV; Série de casos.***

Descritores: Procedimentos Cirúrgicos Minimamente Invasivos; Coluna Vertebral; Cavidade Pleural.

ABSTRACT

Objective: To describe the minimally invasive technique for the lateral retropleural approach to the thoracolumbar spine and its viability in several affections of the region, demonstrating its indications, potential advantages, and necessary precautions, with an emphasis on the local anatomy, especially the diaphragm. Methods: After a review of the literature, the initial experience of the service is reported, comparing it to the published results. The surgical technique used is described with emphasis on the surgical anatomy of the diaphragm. Results: The minimally invasive lateral retropleural approach to the thoracolumbar junction with the application of an expandable tubular retractor was described step-by-step in this study, with emphasis on the crucial points of technical execution, such as preoperative planning, access to the retropleural plane, and an orthogonal approach for adequate discectomy and/or corpectomy and subsequent implant placement. It can be used in the treatment of deformities, degenerative diseases, trauma, tumors, and infections and it allows for adequate interbody arthrodesis fusion rates associated with a smaller skin incision and less soft tissue damage, blood loss, and postoperative pain. Thus, it results in better postoperative mobility and a shorter hospital stay, which can also be observed in the data from initial experience of this service. Conclusions: The minimally invasive technique for the lateral retropleural approach to the thoracolumbar spine with the application of an expandable tubular retractor was shown to be promising and safe for the treatment of several spinal diseases despite the complex and challenging local anatomy and it presents advantages over the morbidity rates observed in the traditional approach. ***Level of evidence IV; Case series.***

Keywords: *Minimally Invasive Surgical Procedures; Spine; Pleural Cavity.*

RESUMEN

Objetivo: Describir la técnica mínimamente invasiva para acceso lateral retropleural a la columna toracolumbar y su viabilidad en diversas afecciones de la región, demostrando sus indicaciones, ventajas en potencial y cuidados necesarios, destacando la anatomía local, especialmente el diafragma. Métodos: Después de revisión de la literatura, se relata la experiencia del Servicio, comparándola a los resultados publicados. Se describe la técnica quirúrgica empleada, con énfasis en la anatomía quirúrgica del diafragma. Resultados: La técnica de acceso lateral retropleural mínimamente invasivo a la junción toracolumbar, con aplicación de retractor tubular expansible, fue descrita paso a paso en este estudio, con destaque de puntos cruciales de ejecución técnica, tales como planificación preoperatoria, acceso al plano retropleural y abordaje ortogonal para discectomía y/o corpectomía adecuadas y posterior colocación de implante. La misma puede ser usada en el tratamiento de deformidades, enfermedades degenerativas, trauma, tumor e infecciones y posibilita tasas adecuadas de

Trabalho realizado no Instituto Columna e no Hospital Vera Cruz (HVC), Belo Horizonte, MG, Brasil.
Correspondência: Cristiano Magalhães Menezes. Rua Conde de Linhares, 278, Cidade Jardim, Belo Horizonte, MG, Brasil. 30380-030. cristiano@columnainstituto.com

CC BY

http://dx.doi.org/10.1590/S1808-185120201904224173

Received on 19/05/2019 accepted on 07/04/2020

fusión por artrodesis intersomática asociada a la menor incisión de piel, daño a los tejidos blandos, pérdida sanguínea y dolor postoperatorio. Resulta, así, en mejor movilidad postquirúrgica y menor período de internación hospitalaria, lo que puede ser observado también en los datos de la experiencia inicial del Servicio. Conclusiones: La técnica de acceso lateral retropleural mínimamente invasivo a la junción toracolumbar con aplicación de retractor tubular expansible se muestra prometedora y segura para tratamiento de diversas enfermedades de la columna, a pesar de la anatomía local compleja y difícil, y presenta ventajas delante de la morbilidad del abordaje tradicional. ***Nivel de evidencia IV; Serie de casos.***

Descriptores: *Procedimientos Quirúrgicos Mínimamente Invasivos; Columna Vertebral; Cavidad Pleural.*

INTRODUÇÃO

A abordagem lateral retropleural minimamente invasiva da junção toracolombar tem sido cada vez mais indicada no tratamento de diferentes situações, tais como deformidades, tumores, condições traumáticas e degenerativas, e infecções.[1-4] Isso decorre dos bons resultados observados com o uso da técnica, capaz de promover adequados índices de fusão intersomática às custas de incisões cirúrgicas de menor tamanho, perda sanguínea reduzida e períodos mais curtos de internação hospitalar.[2-5] O desenvolvimento da técnica permitiu não só a realização da artrodese, como também a descompressão sob visualização direta dos elementos neurais em sua porção ventral, as corpectomias, a restauração da altura vertebral, melhora do alinhamento e estabilização da coluna.

A compreensão da anatomia da junção toracolombar (T1L1) é complexa e desafiadora para os cirurgiões de coluna, destacando-se aí a presença do diafragma – estrutura que divide anatomicamente as cavidades torácica e abdominal.[2,6-8] O uso de um dispositivo tubular expansível, capaz de criar um corredor para a visualização direta da porção ântero-lateral da coluna vertebral na junção toracolombar, evitando-se assim as complicações de uma toracofrenolombotomia aberta, parece ser a chave para diminuir a morbidade relacionada ao acesso cirúrgico e lidar com as nuances da anatomia regional. Para tal, torna-se crucial manter a dissecção cirúrgica fora da cavidade pleural, usando-se um plano extracavitário, de forma a mobilizar o diafragma de maneira segura.[2] O acesso retropleural é obtido a partir da criação de um plano entre a pleura parietal e a superfície interna da costela inferior à incisão inicial, com diafragma e pleura retraídos e dissecados anteriormente,[6] o que permite acessar os corpos vertebrais e discos lateralmente, bem como o saco dural ventral para descompressão.

O objetivo deste estudo é descrever a técnica de acesso lateral retropleural minimamente invasivo da junção toracolombar com uso de retrator tubular expansível, bem como suas indicações, contraindicações e complicações. Resultados da experiência inicial do Serviço de Cirurgia da Coluna do Instituto Columna/ HVC, Belo Horizonte, MG, serão apresentados.

MÉTODOS

Trata-se de estudo retrospectivo baseado em revisão livre da literatura e descrição estagiada da técnica cirúrgica.

A experiência inicial do Serviço (Instituto Columna/ Hospital Vera Cruz, Belo Horizonte, MG) foi também relatada, com a apresentação dos resultados preliminares de pacientes operados através da técnica em questão. Após assinatura de Termo de Consentimento Livre e Esclarecido pelos participantes do estudo e aprovação pelo Comitê de Ética Institucional sob registro N° 1.301.609, deu-se sequência à coleta e organização dos dados para publicação.

Acesso lateral retropleural minimamente invasivo para junção toracolombar

Indicações e contra-indicações

A seleção do acesso mais apropriado ao perfil de cada paciente/ doença a ser tratada pode ser difícil e desafiadora, mas igualmente decisiva para o sucesso do tratamento cirúrgico.

O acesso lateral retropleural minimamente invasivo da junção toracolombar pode ser indicado no tratamento de doenças degenerativas, infecções, tumores e traumas.

Nas diversas indicações, utiliza-se o acesso em associação com instrumentação pedicular aberta ou percutânea ou com placas anteriores, tanto nos casos de artrodese intersomática quanto após corpectomias.[4]

A mesma ideia pode guiar as corpectomias nos pacientes com tumores na coluna, num contexto de compressão medular ou fratura patológica, visando estabilização, descompressão da medula espinhal, controle de dor, melhora da qualidade de vida como parte do tratamento paliativo em especial em metástases vertebrais.[9,10] A excisão da lesão tumoral intracanal ou mesmo intramedular também é possível, a partir do acesso ao canal espinhal.

Casos de espondilodiscite na junção toracolombar ou coluna torácica baixa podem ser igualmente tratados por meio deste acesso, objetivando o desbridamento local para a cura do processo infeccioso, bem como favorecendo a artrodese e evitando-se o surgimento de deformidades pós-infecciosas.[10-12]

Há que se avaliar, ainda no pré-operatório, a presença de contraindicações relativas à técnica em questão, capazes de comprometer o sucesso terapêutico. São elas: anatomia vascular anômala (vasos lateralizados em pacientes com deformidades e rotação do corpo vertebral, ou posicionamento da artéria de Adamkiewicz no caminho do acesso); doenças vasculares; cicatriz retroperitoneal ou retropleural de cirurgia prévia; intensa reação inflamatória pleural secundária a infecções (ex: tuberculose); quando a descompressão posterior direta é necessária; presença de estruturas ósseas (como os sindesmófitos) capazes de limitar o acesso; pacientes com IMC elevado, ou com anomalias torácicas ou pulmonares. É fundamental avaliar os efeitos da curvatura e rotação da coluna na anatomia vascular e visceral, para maior segurança.[13]

Planejamento pré-operatório

A adequada indicação do acesso lateral retropleural deve partir da identificação daqueles pacientes mais propícios a se beneficiar da técnica, mas também deve levar em consideração a experiência do cirurgião e sua habilidade em executá-la.

O planejamento inicial requer uma atenção especial à história médica pregressa do paciente quanto a características ou fatos impeditivos à abordagem anterolateral da coluna, bem como uma avaliação minuciosa das radiografias nas incidências anteroposterior (AP) e perfil e de imagens de ressonância magnética, visando a prevenção de complicações.

Na sala cirúrgica, é importante posicionar adequadamente o monitor de radioscopia e o equipamento de neuromonitorização, de modo que permitam o livre deslocamento do intensificador de imagens quando necessário e que fiquem facilmente visíveis pelo cirurgião e por sua equipe. Aqui, a familiaridade do cirurgião com imagens radioscópicas obtidas em posição lateral é fundamental para evitar complicações decorrentes de mau posicionamento de retratores e espaçadores.

A intubação habitual pode ser realizada no momento da anestesia geral, sendo que o uso do tubo duplo lúmen não é de rotina. Diminuir o volume corrente de oxigênio facilita a dissecção retropleural.[3]

Posicionamento do paciente

O paciente deve ser posicionado em decúbito lateral habitualmente direito, (Figura 1) com o lado esquerdo a ser acessado voltado para cima e a aproximadamente 10 cm da borda da mesa operatória. Usa-se suporte para a cabeça, permitindo o livre manejo das vias aéreas pelo anestesista. Posiciona-se um coxim sob a axila

em contato com a mesa cirúrgica, para proteção do plexo axilar. Os membros inferiores não necessitam ser mantidos flexionados, posicionando-se coxins nas áreas de contato do nervo fibular comum e das demais proeminências ósseas. Neste momento, imagens da coluna devem ser obtidas pelo intensificador nas incidências AP e perfil verdadeiras.

A seguir, procede-se à fixação, com fita adesiva, de partes do corpo do paciente à mesa cirúrgica, para evitar sua movimentação durante a cirurgia, o que poderia provocar rotação da coluna e acesso errôneo, com mau posicionamento dos implantes e/ou lesões inadvertidas de estruturas adjacentes, tais como vasos e vísceras. As fitas adesivas devem ser fixadas na região torácica, ao nível dos mamilos (com proteção prévia dos mesmos), na altura da crista ilíaca e nos membros inferiores. Passam-se fitas também do quadril aos joelhos, e dos joelhos aos tornozelos.

Posicionam-se dois travesseiros entre os braços do paciente, deixando-os livres para a aplicação de drogas venosas.

A quebra da mesa não é necessária para aumentar a distância entre a borda inferior das costelas e a crista ilíaca.

O braço flexível do retrator tubular expansível deve ser posicionado ao nível da escápula do paciente, posteriormente.

Técnica cirúrgica

Inicia-se a cirurgia com uma marcação cutânea, que servirá de guia para uma incisão adequada. Neste momento, uma imagem deve ser obtida em perfil verdadeiro, para verificar e marcar o nível a ser operado com o auxílio de um fio guia ou de um marcador próprio. (Figura 2) Delimita-se a projeção na pele dos trajetos dos ligamentos longitudinal anterior (LLA) e posterior (LLP), e em seguida usa-se o fio guia ao longo da costela correspondente ao nível desejado, estendendo cerca de 20% posteriormente. (Figura 3) A ressecção costal pode ser necessária, nos casos em que a mesma esteja sobreposta ao nível a ser operado. Na maioria dos casos, a costela utilizada como referência para o espaço discal que se pretende acessar corresponde àquela que está duas acima do nível desejado, a saber: a décima costela corresponde ao nível de T12L1; a nona é usada para T11T12.

A incisão na pele de cerca de 6 cm (Figura 4) deve ser feita com dissecção de partes moles até a exposição da costela (Figura 5) ou do espaço intercostal. Nessa etapa é de extrema importância uma revisão da anatomia do diafragma.

O diafragma é uma camada musculotendínea entre as cavidades torácica e abdominal, com inserções esternal ou anterior, costal ou lateral, e lombar ou posterior. A inserção esternal não tem participação neste acesso, ao contrário das inserções costal e lombar, que são cruciais. A inserção costal ou lateral se dá medialmente na nona e décima costelas, enquanto a inserção pósterolateral ocorre na décima primeira e décima segunda costelas. Posteriormente, o diafragma tem dois ligamentos arqueados, um em cada lado: o lateral sobrepõe-se ao músculo quadrado lombar, e o medial sobrepõe a origem do músculo psoas. O ponto de interseção da inserção dos ligamentos arqueados corresponde ao processo transverso de L1.[2,6-9]

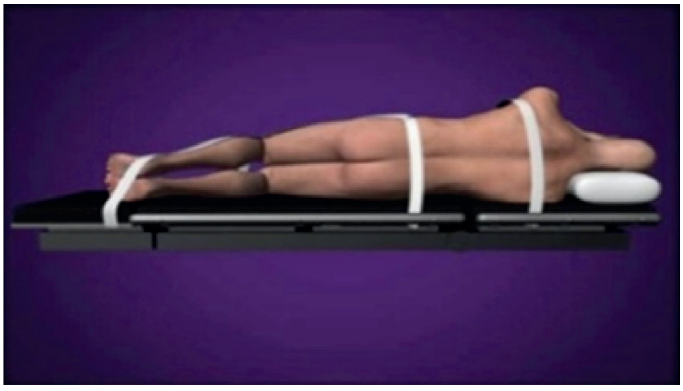

Figura 1. Posicionamento.

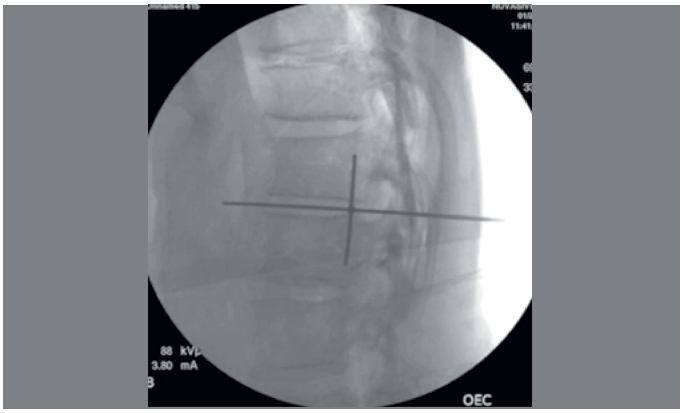

Figura 2. Marcação com fio guia.

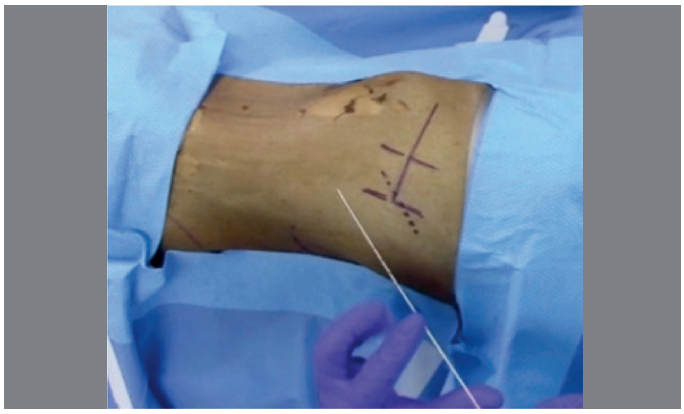

Figura 3. Marcação da pele.



Figura 4. Incisão de pele.



Figura 5. Esqueletização da costela.

Inicialmente, para acessar a junção toracolombar, deve-se preservar o espaço extracelômico, desenvolvendo um plano retropleural e mobilizando o diafragma de suas inserções costal e lombar. Inicia-se a dissecção da camada muscular costal acima do espaço desejado. Resseca-se cerca de 5 cm de costela tendendo-se para a porção mais posterior possível, protegendo seu feixe vásculo-nervoso que se encontra em sua porção inferior. (Figura 6) O osso da costela é então guardado para ser utilizado na enxertia óssea. (Figura 7) A seguir, a dissecção deve seguir por uma delgada fáscia que se encontra antes da pleura parietal: a fáscia endotorácica. (Figura 8) Deve-se ter cuidado para liberar a pleura parietal e o diafragma da superfície ventral e posterior da costela. Neste intuito, deve-se usar material de ponta romba (e jamais eletrocautério), dado o risco de lesão do feixe neurovascular e da pleura. A pleura parietal é então liberada (dissecção digital), introduzindo-se o dedo indicador dentro da seção posterior da costela remanescente e realizando movimentos de varredura crânio-caudais à medida que o dedo avança em direção à coluna. Ao alcançá-la, palpa-se o processo transverso de L1 para localizar a inserção do ligamento arqueado (Figura 9) e liberá-lo, permitindo assim o acesso à coluna no espaço criado ligando o retroperitôneo e a retropleura. Com auxílio digital, insere-se o dilatador, afastando o diafragma e o conteúdo torácico do mesmo, até a superfície do músculo psoas quando abaixo de L1, ou diretamente sobre a coluna quando acima de L1. Após o encaixe do primeiro dilatador e a neuromonitorização, deve-se inserir fio de Kirschner no terço posterior do espaço discal, usando-se a fluoroscopia para confirmar o adequado posicionamento do mesmo.

Procede-se então à inserção dos próximos dilatadores e mede-se o comprimento da lâmina do retrator a partir do primeiro dilatador (adicionando-se 10 mm a partir do nível da pele). As lâminas do dilatador são umedecidas com solução salina na medida em que forem inseridas, prevenindo danos às partes moles até a superfície lateral do disco. Progride-se aí o retrator guiado pelo dilatador e com imagens em AP e perfil – certificando-se de que não houve rotação da coluna. (Figura 10) Em seguida, prende-se o retrator ao braço flexível previamente fixado à mesa cirúrgica. Uma das mãos pressiona para baixo o retrator, enquanto a outra aperta o sistema até promover um "*click*" sonoro. A fonte de luz deve ser posicionada a meia distância das lâminas. Caso ocorra movimentação do retrator, pode-se utilizar o "*shim*" para fixação do mesmo. O retrator deve ser aberto girando-se a manopla localizada em sua parte superior e fazendo pressão para baixo com uma das mãos, até que se ouçam quatro "*clicks*". O "*shim*" de plástico lateral que se acopla às lâminas do retrator pode ser útil para afastar tecidos que venham a invadir o campo.

O objetivo final é obter um corredor livre (Figura 11) para a realização do procedimento planejado, como a discectomia, a descompressão ventral da medula, a corpectomia, entre outros.

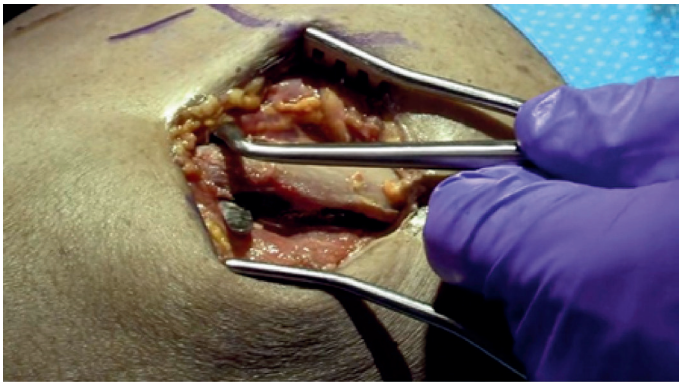

Figura 6. Dissecção inferior da costela.

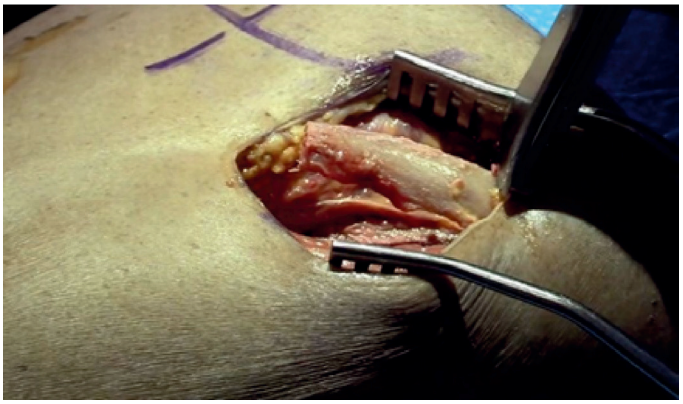

Figura 7. Ressecção da costela.

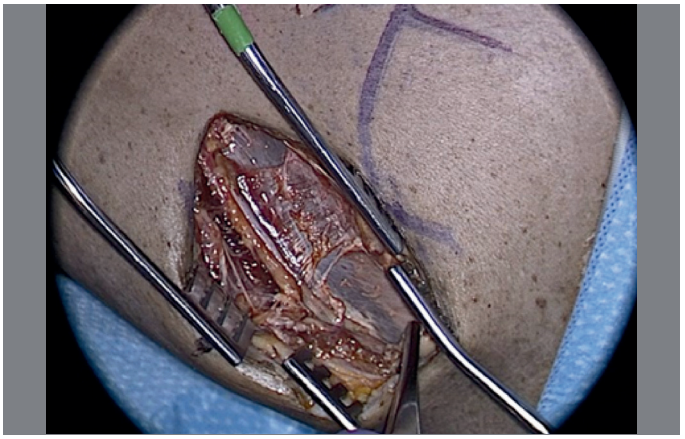

Figura 8. Pleura parietal e fáscia endotorácica, após remoção da costela.

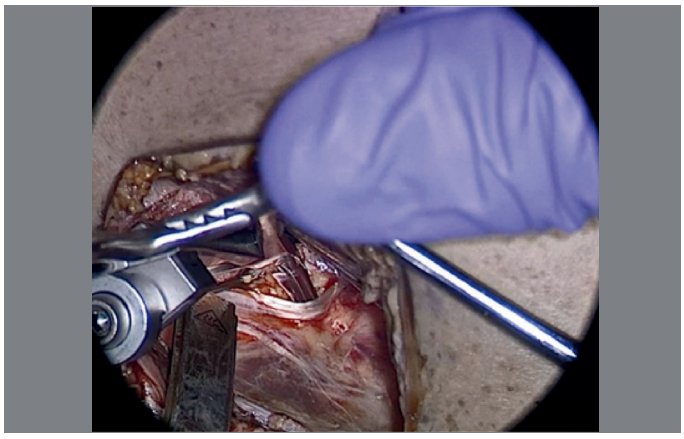

Figura 9. Ligamento arqueado.

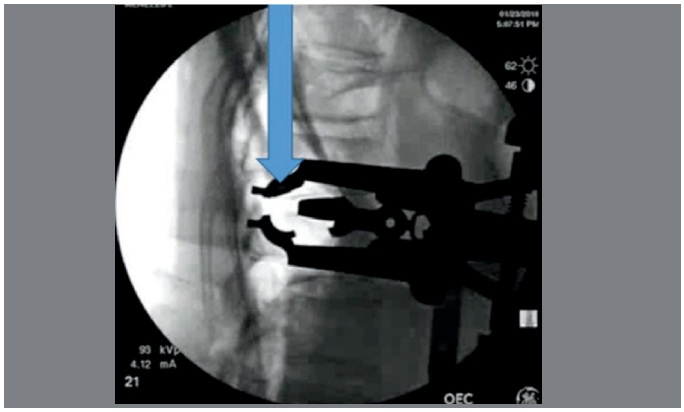

Figura 10. Posicionamento do retrator. Seta demonstra possibilidade de acesso ao canal medular.

Ao término do procedimento, remove-se o retrator e o "*shim*" sob visualização direta, com atenção à hemostasia, e procede-se ao fechamento das estruturas previamente divulsionadas. Um teste de bolhas pode ser feito para avaliar possível lesão iatrogênica da pleura parietal. Para tal, adiciona-se solução salina ao espaço retropleural e solicita-se ao anestesista que insufle o pulmão. Caso não surjam bolhas, a pleura parietal está intacta e um tubo torácico não será necessário. Os músculos intercostais são reaproximados e as camadas do músculo serrátil e grande dorsal são fechadas. Até a camada da derme sob visualização direta, com suturas em intervalos de até um centímetro. Solicita-se ao anestesista para realizar a manobra de "Valsalva" e observa-se se há saída de ar pelo dreno (cuja extremidade externa fica imersa em solução salina, podendo produzir bolhas), que deverá ser tracionado e retirado após o desaparecimento das bolhas, procedendo-se ao fechamento da incisão.

Cuidados pós-operatórios

Ao término da cirurgia, usualmente o paciente é encaminhado para a sala de recuperação, de onde seguirá para a enfermaria. Cirurgias em único nível não exigem recuperação em Unidade de Terapia Intensiva (UTI). Corpectomias, cirurgias em paciente oncológicos e/ou que apresentem déficit neurológico devem sem encaminhadas para a terapia intensiva.

A dieta por via oral deverá ser liberada após o período de recuperação inicial. Analgésicos poderão ser necessários no pós-operatório e serão administrados de acordo com a demanda. A deambulação, por sua vez, deve ser estimulada algumas horas após a cirurgia, já no mesmo dia.

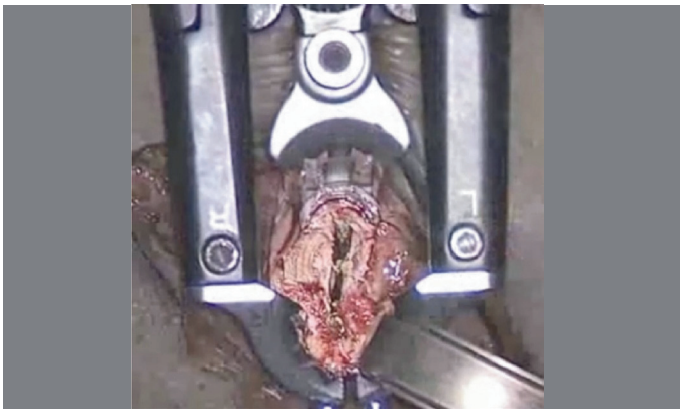

Figura 11. Corredor através do retrator.

Prevenção de complicações

Um planejamento pré-operatório cuidadoso, aliado ao seguimento criterioso das etapas do per- e pós-operatório e à habilidade e experiência do cirurgião são capazes de minimizar os riscos de complicações decorrentes desta técnica, que não são frequentes.

Cuidado especial deve ser tomado para evitar danos ao feixe neurovascular da 12ª costela pelo uso de eletrocautério. Isso poderia acarretar pseudo-hérnia ou denervação dos músculos da parede abdominal, tendo em vista que o 12º nervo intercostal corresponde ao primeiro ramo do plexo lombar (nervo subcostal).

O amplo conhecimento da anatomia local é a melhor forma de prevenção contra lesões inadvertidas das estruturas pleurais, com violação torácica subsequente.

De uma forma pragmática, chamamos a atenção que, em pacientes cuja incisão cirúrgica se dá abaixo da 12ª costela, apenas a cavidade retroperitoneal é invadida, seguindo os principios da técnica tradicional do XLIF. No entanto, caso a incisão seja feita entre a 11ª e 12ª costelas, procede-se à abordagem transdiafragmática retroperitoneal, ou acima da 11ª costela, com a abordagem retropleural, havendo então a necessidade de controle de ambas as cavidades.

RESULTADOS

Experiência inicial do Serviço

Resume-se a experiência inicial do serviço conforme dados sumarizados na Tabela 1.

Caso Clínico

Paciente sexo masculino, 49 anos apresentou-se no consultório com queixa de desequilíbrio e dificuldade na marcha. Ao exame físico apresentava sinais de mielopatia torácica, como marcha atáxica, hiperreflexia em membros inferiores, porém sem alterações esfincterianas. O exame de RNM evidenciou hérnia de disco extrusa T10-T11. (Figura 12) Foi optado por realização de acesso lateral retropleural minimamente invasivo para remoção da hérnia discal e todo componente discal com artrodese intersomática com cage, placa lateral e parafusos. (Figura 13) Após procedimento é possível ver nos exames de imagem (Figura 14) adequada descompressão do canal medular e alinhamento vertebral.

DISCUSSÃO

A toracotomia ou a toracofrenolombotomia, anteriormente utilizadas para o tratamento de doenças na transição toracolombar, estão associadas a elevada morbidade pós-operatória, que se traduz por: dor secundária a incisão cirúrgica extensa e necessidade

Tabela 1. Descrição das características dos casos abordados por acesso retropleural minimamente invasivo à junção toracolombar.

Caso	Sexo	Idade	Indicação	Complicações	eVA Pré-op	EVA Pós-op	Dias de internação
1	M	24	Hérnia de disco T12L1		8	0	1
2	M	42	Doença Degenerativa Discal T11T12		7	3	1
3	F	54	Escoliose Degenerativa XLIF L1L5		10	3	3
4	F	63	Escoliose Degenerativa XLIF L1L5		8	2	4
5	F	74	Escoliose Degenerativa XLIF L1L5		8	2	3
6	M	48	Espondilodiscite T7T8		10	0	10
7	F	74	Doença adjacente T12L1,L1L2		10	8	5
8	F	69	Escoliose Degenerativa XLIF L1L5		9	5	3
9	M	51	Doença Degenerativa Discal T12L1	Derrame pleural/Pneumonia	8	6	7
10	M	49	Hérnia de disco T10T11		9	1	2
11	M	30	Corpectomia T12 trauma	Invasão inadvertida tórax (lesão pleural)	10	0	3
12	F	52	Doença adjacente L1L2		7	3	1
13	M	37	Corpectomia T11 tumoral		10	4	3
14	F	61	Escoliose Degenerativa XLIF T12-L5	Trombose venosa profunda	9	3	4
15	F	60	Escoliose Degenerativa XLIF L1L5		8	2	3



Figura 12. Hérnia de disco T10-11. Com grave compressão medular.

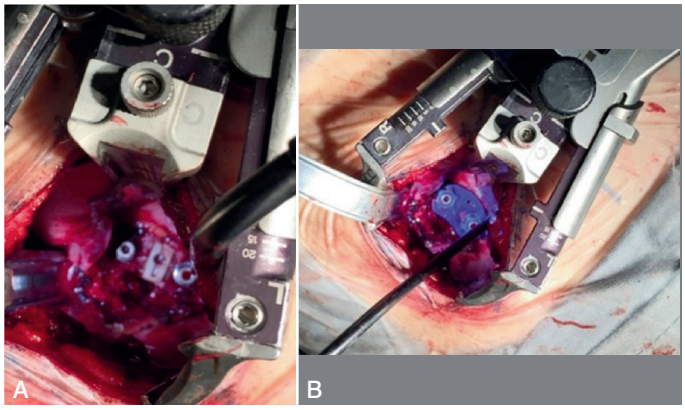

Figura 13. A) Cage; B) Placa e parafusos.

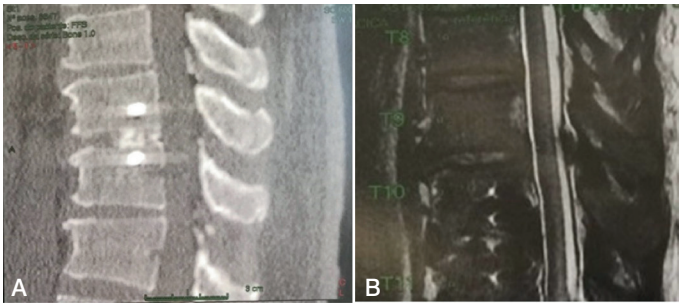

Figura 14. A) TC; B) RNM demonstrando adequada descompressão medular e posicionamento dos implantes.

de dissecção muscular ampla; invasão da caixa torácica, com possível diminuição da capacidade vital pulmonar; necessidade do uso de dreno torácico e seu risco inerente de complicações; prolongamento do período de internação hospitalar.[13]

O acesso lateral retropleural minimamente invasivo, por sua vez, diminuiu a morbidade associada à toracotomia aberta por diferentes motivos: requer uma incisão cirúrgica de menor extensão; causa menor dano aos tecidos moles; não invade a caixa torácica nem requer dreno de tórax.[5,13,14]

Quando comparado às técnicas póstero-laterais, o acesso lateral retropleural minimamente invasivo possibilita melhor visibilização das estruturas nervosas e uma descompressão ventral mais eficiente da medula espinhal, com menores danos às partes moles. Na correção de deformidades, é capaz de alcançar com efetividade o alongamento e/ou ressecção da coluna anterior, através de seus discos intervertebrais e corpos.[5,13,14] Por causar menos dor pós-operatória, observa-se, em consequência, menor tempo de internação hospitalar dos pacientes operados, com reabilitação precoce dos mesmos.[14]

O acesso retropleural pode ser indicado no tratamento de diferentes distúrbios da coluna vertebral, tais como doenças degenerativas, deformidades, trauma, tumores e infecções. Acessos cirúrgicos menos invasivos visando descompressão neurológica e fusão intersomática vêm se popularizando nas últimas décadas e sendo aplicados para o tratamento de condições degenerativas. Utiliza-se mais comumente o nível T12-L1 para tratamento de deformidade do adulto, em cirurgias multiníveis que buscam o alinhamento sagital e coronal com menor morbidade. A abordagem lateral minimamente invasiva pode também ser usada, como parte de procedimento anterior isolado quando há estabilidade suficiente para se preterir a necessidade de abordagem anterior-posterior.[9-11]

A técnica mostrou-se viável nos estudos preliminares realizados em cadáveres[5] e posteriormente em pacientes para tratamento de várias afecções que acometem a junção tóracolombar, incluindo o uso de espaçadores intersomáticos e materiais de instrumentação, como placas e parafusos.[5,10-12]

Yu et al., usou navegação cirúrgica, revelando menores índices de radiação em relação aos que utilizaram fluoroscopia.[12]

Uribe et al., Park et al., e Scheufer et al., revelaram, respectivamente: perda sanguínea média de 460ml, 374ml e 280ml; tempo cirúrgico médio de 240 min, 124 min e 163 min; e tempo de internação hospitalar médio 4,5 dias, 3,5 dias e 7,4 dias. Foram tratados pacientes com tumores, fraturas e doenças degenerativas. Imagens obtidas no período pós-operatório mostraram descompressão adequada de estruturas nervosas, boa correção de deformidades e posicionamento satisfatório do espaçador intersomático e da instrumentação.[5]

Scheufler et al. também apresentaram resultados clínicos favoráveis, com redução significativa da morbidade e da dor após a cirurgia, alta hospitalar precoce e menor mobilidade pós-operatória.[14]

A técnica utilizada por este Serviço foi semelhante àquelas aplicadas por Uribe et al.,[5] Park et al.,[10] Scheufler et al.,[11] Patel et al.,[13] Payer et al.,[14] e Yen et al.,[16] Yu et al.,[12] diferiu dos anteriores ao utilizar tomografia computadorizada intra-operatória e navegação. Shi et al,[15] por sua vez, conduziu um estudo randomizado prospectivo com dois grupos diferentes de pacientes, um deles submetido a acesso retropleural e o outro transdiafragmático, preservando a inserção costal do diafragma. Quando comparados, Patel et al.,[13] e Yen et al.,[16] revelaram taxas de sangramento médio estimado de 200 ml e 214 ml, com tempo de hospitalização de 4,1 dias e 5,3 dias respectivamente. Shi et al.,[15] ao realizar acesso transdiafragmático, observou sangramento estimado de 652ml, com tempo cirúrgico similar ao descrito por Payer et al,[14] a saber 2,9 horas *versus* três horas, respectivamente.

Muitas são as complicações possíveis decorrentes do uso da técnica aberta, incluindo-se aí dor intensa (decorrente da extensão da incisão, especialmente às custas de neuralgia intercostal)[12,15-18] e lesão das pleuras parietal e pulmonar, que pode levar à necessidade de uso de tubo torácico, o que torna a cirurgia mais mórbida e eleva o risco de infecções do trato respiratório. No grupo submetido a acesso transdiafragmático e apresentado por Shi et al.,[15] foram identificados 20 casos de infecção pulmonar, 17 de atelectasia, 18 de derrame pleural encapsulado e oito casos de íleo paralítico. Na experiência inicial deste Serviço, um paciente evoluiu com derrame pleural e pneumonia no pós-operatório imediato, requerendo internação hospitalar, drenagem torácica e antibioticoterapia, sem necessidade de suporte ventilatório.

A experiência de grupo de autores corresponde a 15 casos. Nossos resultados a respeito de melhoria da escala analógica de dor (EVA), complicações e tempo de hospitalização foram comparáveis com os achados por uma das maiores séries usando acesso toracoscópico realizado por Anand e Regan,[18] bem como os achados por Payer et al.,[14] e Yen et al.[16]

CONCLUSÃO

A técnica de acesso lateral retropleural minimamente invasivo para junção tóracolombar com aplicação de retrator tubular expansível foi descrita passo-a-passo nesse trabalho, com destaque

aos seus conceitos e pontos cruciais de execução técnica, tais como seu planejamento pré-operatório, acesso ao plano retropleural e abordagem ortogonal para adequada discectomia e/ou corpectomia e posterior colocação de implante. A técnica mostra-se promissora e segura para realização do tratamento de diversas doenças da coluna, apesar da anatomia local ser complexa e desafiadora, e apresenta vantagens inquestionáveis quando se consideram as elevadas taxas de morbidade associadas ao acesso tradicional. Os resultados da experiência inicial do serviço mostraram-se favoráveis à técnica. Ainda não foi possível, entretanto, avaliação comparativa objetiva entre as técnicas cirúrgicas minimamente invasiva e aberta em relação à superioridade dos resultados radiográficos de uma sobre a outra, o que irá requerer novos e maiores estudos.

Conflitos de interesse: Cristiano: consultor Nuvasive - Os demais autores declaram inexistência de conflito de interesse na realização desse trabalho.

CONTRIBUIÇÃO DOS AUTORES: Cada autor contribuiu individual e significativamente para o desenvolvimento deste artigo. CMM, FMMF, AOA e MLB fizeram as cirurgias, coleta de dados, revisão da literatura e revisão final do artigo.

REFERÊNCIAS

1. Sun JC, Wang JR, Luo T, Jin XN, Ma R, Luo BE, et al. Surgical Incision and approach in the thoracolumbar extreme lateral interbody fusion surgery. Spine (Phila Pa 1976). 2016;41(4):E186-90.
2. Dakwar E, Cardona RF, Smith DA, Uribe JS. Early outcomes and safety of the minimally invasive, lateral retroperitoneal transpsoas approach for adult degenerative scoliosis. Neurosurg Focus. 2010;28(3):E8.
3. Smith WD, Dakwar E, Le TV, Christian G, Serrano S, Uribe JS. Minimally invasive surgery for traumatic spinal pathologies – A mini-open, lateral approach in the thoracic and lumbar spine. Spine (Phila Pa 1976). 2010;35(26 Suppl):S338-46.
4. Uribe JS, Dakwar E, Le TV, Christian G, Serrano S, Smith WD. Minimally invasive surgery treatment for thoracic spine tumor removal: a mini-open, lateral approach. Spine (Phila Pa 1976). 2010;35(26 Suppl):S347-54.
5. Uribe JS, Dakwar E, Cardona RF, Vale FL. Minimally invasive lateral retropleural thoracolumbar approach: cadaveric feasibility study and report of 4 clinical cases. Neurosurgery. 2011;68(1 Suppl Operative):32-9.
6. Dakwar E, Ahmadian A, Uribe JS. The anatomical relationship of the diaphragm to the thoracolumbar junction during the minimally invasive lateral extracoelomic (retropleural/retroperitoneal) approach. J Neurosurg Spine. 2012;16(4):359-64.
7. Baaj AA, Papadimitriou K, Amin AG, Kretzer RM, Wolinsky JP, Gokaslan ZL. Surgical anatomy of the diaphragm in the anterolateral approach to the spine. J Spinal Disord Tech. 2014;27(4):220-3.
8. Mundis GM, Akbarnia BA, Phillips FM. Adult deformity correction through minimally invasive lateral approach techniques. Spine (Phila Pa 1976). 2010;35(26 Suppl):S312-21.
9. Isaacs RE, Hyde J, Goodrich JA, Rodgers WB, Phillips FM. A prospective, nonrandomized, multicenter evaluation of extreme lateral interbody fusion for the treatment of adult degenerative scoliosis. Spine (Phila Pa 1976). 2010;35(26 Suppl):S322-30.
10. Park MS, Deukmedjian AR, Uribe JS. Minimally Invasive Anterolateral Corpectomy for Spinal Tumors. Neurosurg Clin N Am. 2014;25(2):317–25.
11. Scheufler KM. Technique and clinical results of minimally invasive reconstruction and stabilization of the thoracic and thoracolumbar spine with expandable cages and ventrolateral plate fixation. Neurosurgery. 2007;61(4):798–809.
12. Yu JYH, Fridley J, Gokaslan Z, Telfeian A, Oyelese AA. Minimally invasive thoracolumbar corpectomy and stabilization for unstable burst fractures using intraoperative computed tomography and computer-assisted spinal navigation. World Neurosurg. 2019;122:e1266-74.
13. Patel NP, Birch BD, DeMent SE, Elbert GA. The mini-open anterolateral approach for degenerative thoracolumbar disease. Clin Neurol Neurosurg. 2010;112(10):853–7.
14. Payer M, Sottas C. Mini-open anterior approach for corpectomy in the thoracolumbar spine. Surg Neurol. 2008;69(1):25–31.
15. Shi J, Yue X, Niu N, Zhao C, Qiu H, Wang Z. Application of a modified thoracoabdominal approach that avoids cutting open the costal portion of diaphragm during anterior thoracolumbar spine surgery. Eur Spine J. 2017;26(7):1852-61.
16. Yen CP, Uribe JS. Mini-open Lateral Retropleural Approach for Symptomatic Thoracic Disk Herniations. Clin Spine Surg. 2018;31(1):14–21.
17. Wewel JT, Uribe JS. Retropleural Thoracic Approach. Neurosurg Clin N Am. 2020;31(1):43-8.
18. Bordon G, Girona SB. Assessment of related surgical complications of minimally invasive retropleural approach to the thoraco-lumbar spine. Rev Esp Cir Ortop Traumatol. 2019;63(3):209-16.

LLIF IN THE CORRECTION OF DEGENERATIVE SCOLIOSIS IN ELDERLY PATIENTS

LLIF NA CORREÇÃO DA ESCOLIOSE DEGENERATIVA EM PACIENTES IDOSOS

LLIF EN LA CORRECCIÓN DE LA ESCOLIOSIS DEGENERATIVA EN PACIENTES DE LA TERCERA EDAD

Vladimir Sergeevich Klimov,[1,2] Ivan Igorevich Vasilenko,[1] Jamil Afetovich Rzaev,[1,3] Alexey Vladimirovich Evsyukov,[1] Roman Vladimirovich Khalepa,[1] Evgeniya Valeryevna Amelina,[3] Sergey Olegovych Ryabykh,[4] Priyank Sinha,[5] Marcel Ivanov[5]

1. Federal Neurosurgical Center, Department of Neurosurgery, Novosibirsk, Russia.
2. Novosibirsk State Medical University, Novosibirsk, Russia.
3. Novosibirsk State University, Novosibirsk, Russia.
4. Ilizarov Center, Department of Orthopaedic Spine Surgery, Division of Spine Pathology and Rare Diseases, Kurgan, Russia.
5. Royal Hallamshire Hospital, Department of Neurosurgery, Sheffield, UK.

ABSTRACT

Objective: The incidence of adult degenerative scoliosis (ADS) among individuals over 50 years old can be as high as 68%. Surgical interventions aimed at correcting the spinal deformity in elderly patients are accompanied by a high risk of complications. The use of lateral lumbar interbody fusion (LLIF) is associated with lower rates of complications when compared with open anterior or posterior fusions. Methods: Ninety-three patients with ADS (23 men, 70 women) were operated at the Federal Neurosurgical Center. The average age was 63 (52 to 73 years). Results: Back pain, measured according to the Visual Analogue Scale (VAS), decreased from 5.9/6 (4;8) (format – mean/median (1;3 quartile)) to 2.6/3 (1;3) points ($p < 0.0001$). Leg pain according to the VAS decreased from 4.6/4 (3;7) to 1.4/1 (0;2) points ($p < 0.0001$). Functional adaptation according to the Oswestry Disability Index (ODI) improved from 47.8±17.4 to 38.5±14.5 ($p < 0.0273$). Pelvic tilt (PT) before the surgery was 23.9±12.2° whereas at 12 months follow-up it was 16.8±5.9° ($p < 0.0001$). PI-LL mismatch pre surgery was 12.1/13 (9;16)° whereas 12 months later it was 7.9/8 (6;10)° ($p = 0.0002$). Conclusions: Restoration of local sagittal balance in ADS patients by short-segment fixation using LLIF technology leads to a statistically significant improvement in quality of life and increased functional adaptation. A lower incidence of early and late postoperative complications, less intraoperative blood loss and shorter hospital stay makes LLIF, in combination with minimally invasive transpedicular fixation, the method of choice to correct ADS in elderly patients. ***Level of evidence IV; Case series.***

Keywords: Adult; Scoliosis; Spine; Deformity; Quality of Life.

RESUMO

Objetivo: A incidência de escoliose degenerativa do adulto (EDA) entre indivíduos acima de 50 anos, pode chegar a 68%. As intervenções cirúrgicas destinadas a corrigir a deformidade da coluna vertebral em pacientes idosos são acompanhadas por um alto risco de complicações. A fusão intersomática lombar por via lateral (LLIF) está associado a uma taxa menor de complicações em comparação com as fusões anteriores ou posteriores abertas. Métodos: Noventa e três pacientes com EDA (23 homens, 70 mulheres) foram operados no Centro Federal de Neurocirurgia. A média de idade foi de 63 anos (52 a 73 anos). Resultados: A dor nas costas, de acordo com a escala visual analógica (EVA) diminuiu de 5,9/6 (4; 8 quartis) (formato média/mediana [1; 3 quartis]) para 2,6/3 (1; 3 quartis) ($p < 0,0001$). A dor nas pernas, também de acordo com a EVA, diminuiu de 4,6/4 (3; 7 quartis) para 1,4/1 (0; 2 quartis) ($p < 0,0001$). A adaptação funcional, de acordo com o Índice de Incapacidade de Oswestry (ODI) melhorou de 47,8 ± 17,4 para 38,5 ± 14,5 ($p < 0,0273$). A inclinação pélvica (PT) antes da cirurgia era de 23,9 ± 12,2°, enquanto nos 12 meses de acompanhamento era de 16,8 ± 5,9 ($p < 0,0001$). A incompatibilidade pré-cirúrgica de IP-LL foi de 12,1/13 (9; 16), enquanto 12 meses depois foi de -7,9/8 (6; 10) ($p = 0,0002$). Conclusões: A restauração do equilíbrio sagital local em pacientes com EDA por fixação de segmento curto, usando a tecnologia LLIF, proporciona melhora estatisticamente significativa na qualidade de vida e aumenta a adaptação funcional. A menor incidência de complicações pós-operatórias precoces e tardias, a menor perda sanguínea intraoperatória e menor tempo de internação possibilitam que a LLIF, em combinação com a fixação transpedicular minimamente invasiva, seja o método de escolha para corrigir a EDA em pacientes idosos. ***Nível de evidência IV; Série de casos.***

Descritores: *Adulto; Escoliose; Coluna; Deformidade; Qualidade de Vida.*

RESUMEN

Objetivo: La incidencia de escoliosis degenerativa del adulto (EDA) entre individuos con más de 50 años puede llegar a 68%. Las intervenciones quirúrgicas destinadas a corregir la deformidad de la columna vertebral en pacientes del grupo de la tercera edad son acompañadas por un alto riesgo de complicaciones. La fusión intersomática lumbar por vía lateral (LLIF) está asociada a una tasa menor de complicaciones en comparación con las fusiones anteriores o posteriores abiertas. Métodos: Noventa y tres pacientes con EDA (23 hombres, 70 mujeres)

Study conducted at the Federal Neurosurgical Center, Department of Neurosurgery, Novosibirsk, Russia.
Correspondence: Ivan Vasilenko. Nemirovicha-Danchenko str., 132/1, Novosibirsk, Russia. 630087. HYPERLINK "mailto:v_klimov@neuronsk.ru"i_vasilenko@neuronsk.ru

http://dx.doi.org/10.1590/S1808-185120201904230798

CC BY

Received on 11/07/2019 accepted on 03/12/2020

fueron operados en el Centro Federal de Neurocirugía. El promedio de edad fue de 63 años (52 a 73 años). Resultados: El dolor de espalda, de acuerdo con la escala visual analógica (EVA) disminuyó de 5,9/6 (4; 8 cuartiles) (formato promedio/mediana [1; 3 cuartiles) para 2,6/3 (1; 3 cuartiles) (p <0,0001). El dolor en las piernas, también de acuerdo con EVA, disminuyó de 4,6/4 (3; 7 cuartiles) para 1,4/1 (0; 2 cuartiles) (p <0,0001). La adaptación funcional, de acuerdo con el Índice de Incapacidad de Oswestry (ODI) mejoró de 47,8 ± 17,4 para 38,5 ± 14,5 (p <0,0273). La inclinación pélvica (PT) antes de la cirugía era de 23,9 ± 12,2°, mientras que en los 12 meses de acompañamiento fue de 16,8 ± 5,9 (p <0,0001). La incompatibilidad prequirúrgica de IP-LL fue de 12,1/13 (9; 16), mientras que 12 meses después fue de -7,9/8 (6; 10) (p = 0,0002). Conclusiones: La restauración del equilibrio sagital local en pacientes con EDA por fijación de segmento corto, usando la tecnología LLIF, proporciona mejora estadísticamente significativa en la calidad de vida y aumenta la adaptación funcional. La menor incidencia de complicaciones postoperatorias precoces y tardías, la menor pérdida sanguínea intraoperatoria y un menor tiempo de internación posibilitan que la LLIF, en combinación con la fijación transpedicular mínimamente invasiva, sea el método de elección para corregir la EDA en pacientes de la tercera edad. ***Nivel de evidencia IV; Series de casos.***

Descriptores: *Adulto; Escoliosis; Columna vertebral; Deformidad; Calidad de Vida.*

INTRODUCTION

The prevalence of adult degenerative scoliosis (ADS) among people over 50 years of age can be as high as 68% and is seen to increase further with age.[1,2] The main pathology in patients with lumbar ADS is degeneration of the intervertebral discs,[3] which leads to deformity and subsequent spinal imbalance. Studies have shown that patients with ADS who are in positive sagittal balance have increased pain and poor quality of life.[4-7] Hence, the main goal of the surgical treatment in patients with ADS is to reconstruct the spinal profile.[8]

Operative interventions to correct spinal deformity in the elderly population is associated with a high risk of complications. This is due to the presence of co-morbidities, poor cardio-respiratory reserve and, in part, to the nature of the surgical intervention planned.[9-10] Therefore, the use of minimally invasive technologies to correct sagittal imbalance may be advantageous in this group of patients.

Lateral lumbar interbody fusion (LLIF) was developed as a technique that allowed correction of deformity in the coronal and sagittal planes, along with indirect decompression of the nerve roots.[11-13] Studies have shown that LLIF may be associated with fewer complications as compared to open spinal fusion procedures.[14-16] In spite of this, the literature on the use of LLIF for surgical correction of ADS is scarce. This may be due to the high cost of LLIF, difficulties in accurately assessing sagittal balance, and the presence of neglected forms of multilevel spinal stenosis and instability.[15,17] Also, there is no unified view on the assessment of clinical and radiologic outcomes in patients with ADS. Due to the aforementioned factors, this study was undertaken to analyze our experience and outcomes in the use of LLIF for the treatment of degenerative scoliosis in adults.

METHODS

This is a retrospective study of the medical records and imaging examinations of patients who underwent surgical treatment for degenerative lumbar scoliosis. It was conducted following approval by the Ethics Committee (No. 1, dated January 29, 2018). All patients signed an informed consent form before participating in the study. A retrospective review was conducted of 93 patients who underwent surgery for degenerative lumbar scoliosis in a single center (Department of Spinal Surgery; Federal Neurosurgical Centre; Novosibirsk) between 2014 and 2017. Seventy (75%) of the subjects were women; 23 (25%) were men.

The inclusion criteria for the study were:

- degenerative lumbar scoliosis with a coronal plane Cobb angle > 10°;
- clinical manifestations of vertebral pain syndrome, radiculopathy and/or their combination;
- failure to respond to conservative treatment for at least two months.

Patients with idiopathic scoliosis or who had undergone previous spinal surgery were excluded from the study.

Pre and post-operative neurological examinations were recorded, and a detailed neurological examination was performed 24 months after surgery.

Standing lumbosacral spine X-ray (including the head of femur) in two projections, computed tomography (CT) and magnetic resonance imaging (MRI) of the lumbar spine were also assessed. To assess the severity of back pain and leg pain, the visual analogue scale (VAS) for pain was used. The degree of functional adaptation was assessed using the Oswestry Disability Index (ODI) questionnaire.[18] Quality of life was evaluated using the Short Form-36 (SF36) questionnaire, focusing on the components physical health (PH) and mental health (MH).[19]

Surgical technique.

The patient was positioned on the lateral side. The operating table was angled under the concave vertebral deformity in the region of surgical interest. An incision was made obliquely at the side of the waist, projecting towards intervertebral discs of deformed segment. Next, the external, internal oblique and transversus muscles were separated, and the iliopsoas muscle was separated. All patients underwent neurophysiological monitoring during surgery, for spontaneous electromyographic activity in the rectus femoris/vastus lateralis (L2-L4) and tibialis anterior/gastrocnemius (L5-S1) muscles at the side of the surgery. Electrical stimulation of the nerve roots and lumbar plexus branches innervating the leg muscles was also performed intraoperatively. The discs were removed and endplate curettage performed. The space between the bony vertebrae was filled with a cage (Oracle) and osteoinductive materials (ChronOs and i-factor). Patient was then turned so that they were prone, and percutaneous transpedicular screws were inserted. All patients received routine perioperative antibiotic cover.

The sagittal balance parameters were determined using the software program Sagittal Balance Academy (www.sagittal-balance.com). Spinal deformity was classified according to the SRS-Schwab criteria, using classification modifiers to assess sagittal and coronal balance:[20] the type of arc in the coronal plane (T, TL, L, N); sagittal modifiers PI (pelvic incidence), SS (sacral slope), PT (pelvic tilt), and LL (lumbar lordosis). The target values of the integrated SVA (sagittal vertical axis) and PI-LL (PI minus LL) parameters were determined and adjusted for age.[20] To determine the target LL parameter, we used the formula LL = PI x 0.5 + 28°.[21]

The criteria proposed by White and Panjabi were used for the diagnosis of instability.[22]

The duration of surgery, amount of blood loss and duration of hospital stay were also recorded.

During follow-up, the degree of bone block formation was estimated according to the Bridwell scale,[23] and the degree of transpedicular screws malposition was assessed according to the Rao classification (2003).[24]

Statistical data analysis. A two-sided Wilcoxon test was used to compare the dependent samples. The level of statistical significance in the study was assumed to be 0.05. The format mean/median (1;3 quartile) was used for data outside the normal distribution (Shapiro-Wilk test), otherwise the mean ±2 standard deviation was used. The calculations were carried out using the software program R, version 3.4.3.[25]

RESULTS

The mean age of the patients was 63 years (52 to 73 years). Vertebrogenic pain syndrome was the main clinical manifestation in all the patients. Sixty-four (76%) patients had a combination of vertebrogenic pain syndrome and radiculopathy. Of these 64 patients, 56 (87.5%) had L4 radiculopathy, and the remaining 8 (12.5%) had L3 radiculopathy. Radicular pain was attributed to compression of the corresponding nerve root in the foramen on the concave side of the deformity, which was confirmed by the radiological data.

Assessing the type of deformity according to the classification of SRS-Schwab, the coronal plane modifier corresponded to type N (less than 30°) in all patients. The parameters for sagittal balance prior to surgery are shown in Figure 1.

The sagittal modifier PI-LL "0" was detected in 40 (48%) patients, the PI-LL "+" modifier was seen in 25 (29%) patients, and the PI-LL "++" modifier in 19 (23%) patients.

The sagittal modifier SVA "0" was seen in 56 (67%) patients, SVA "+" in 18 (21%) patients and SVA "++" in 10 (12%) patients.

The sagittal modifier PT "0" was seen in 31 (37%) patients, PT "+" in 34 (40%) patients and PT "++" in 19 (23%) patients.

The local lumbar sagittal imbalance was seen in 75% of cases (63 patients) whereas the remaining 25% of cases (21 patients) had a combination of local and global sagittal imbalance; the SVA value for them was 120 ± 43 mm.

Preoperative radiology and clinical examination did not reveal evidence of instability in any of the patients; the value was 3 ± 1 points i.e., below 5 points according to White & Panjabi.

Interbody fusion was carried out at one level in 6 (7%) patients, at two levels in 48 (57%) patients and at 3 levels in 30 (36%) patients.

The blood loss was 226.3 ± 112 ml. The operative time was 240 ± 80 min, and the hospital stay was 7 ± 3 days.

In a single-level interbody fusion PI and LL before surgery were 62 ± 15° and 51 ± 9° respectively. Postoperatively LL was 64 ± 7°, which changes were statistically significant (p = 0.0002). In patients who underwent two-level interbody fusion, the mean PI and LL presurgery were 55 ± 7° and 44 ± 9° respectively. In the postoperative period LL was 60 ± 6° (p = 0.0273). Whereas in patients who underwent *a three-level interbody fusion,* PI and LL before surgery were 60 ± 7° and 45 ± 10° respectively. In the postoperative period, a statistically significant change in LL to 62 ± 8° was seen (p = 0.0008). Dynamics of the preoperative parameters and at 12 months follow-up are presented in Table 1.

In 63 (75%) out of the 84 patients with local sagittal imbalance, the SVA did not exceed 40 mm. Whereas in the remaining 21 (25%) patients with both local and global sagittal imbalance, the SVA varied between 84 mm and 183 mm (SVA value of 120 ± 43 mm). Statistically significant improvement in the parameters of local sagittal balance was seen after the surgery [PT (p < 0.0001), PI-LL (p = 0.0002)]. In patients with impaired global sagittal balance, a decrease in the SVA to 22 ± 10 mm was noted.

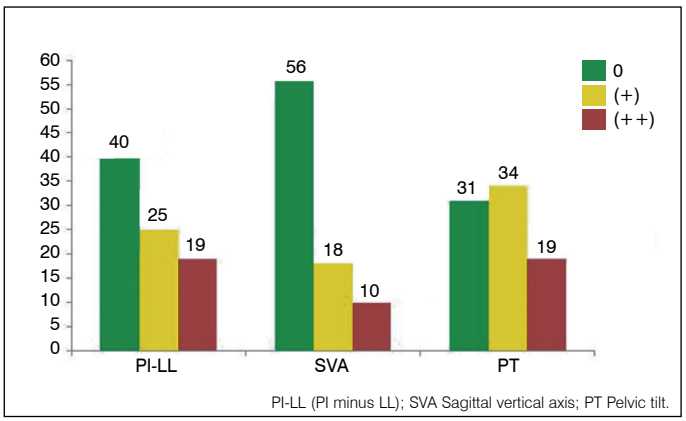

Figure 1. Parameters of the sagittal balance before the operation.

Clinical case

Patient D, 60 years old with degenerative scoliosis of 20° Cobb (b) and severe back pain to 8 points on VAS and left leg of 6 points on VAS, which was associated with compression of the L4 spine root at the level of the intervertebral foramen on the concave side of the deformation. PI was noted to be 55° (a). The lumbar lordosis was sharply lowered to 20° as compared to the expected value of 55° (LL = PI x 0.5 + 28°). Also, we saw a compensatory retroversion of

Table 1. Dynamics of parameters before the operation and at 12 months follow-up and the level of statistical significance (p).

Parameters	Value before operation	Value after operation	P
VAS back	5.9/6 (4;8)	2.6/3 (1;3)	<0.0001
VAS leg	4.6/4 (3;7)	1.4/1 (0;2)	<0.0001
PT	23.9±12.2°	16.8±5.9°	<0.0001
PI-LL	12.1/13 (9;16)°	7.9/8 (6;10)°	0.0002
Cobb Angle	28±3.5°	9.2 ±2.3	<0.0001
ODI	47.8±17.4	38.5±14.5	0.0273
SF36 PH	27.9/28.9 (24.6;29.4)	35.4/36.1 (31.2;40.4)	0.0005
SF36 MH	32.3/28 (23.6;38.1)	40.1/37.6 (33.4;47.6)	0.0056

SVA-Sagittal vertical axis; PT-Pelvic tilt; PI-Pelvic incidence; LL-lumbar lordosis; ODI-Oswestry Disability Index; SF36-Short Form-36.

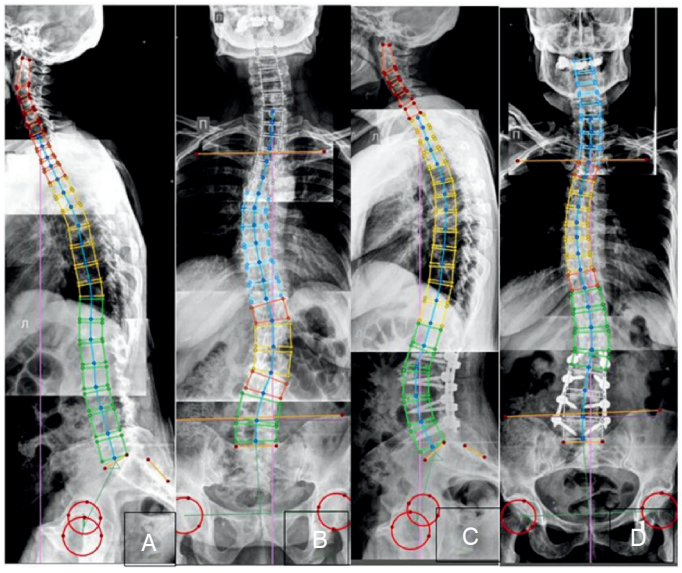

Figure 2. X-ray in the frontal and sagittal planes before (A, B) and after (C, D) surgery.

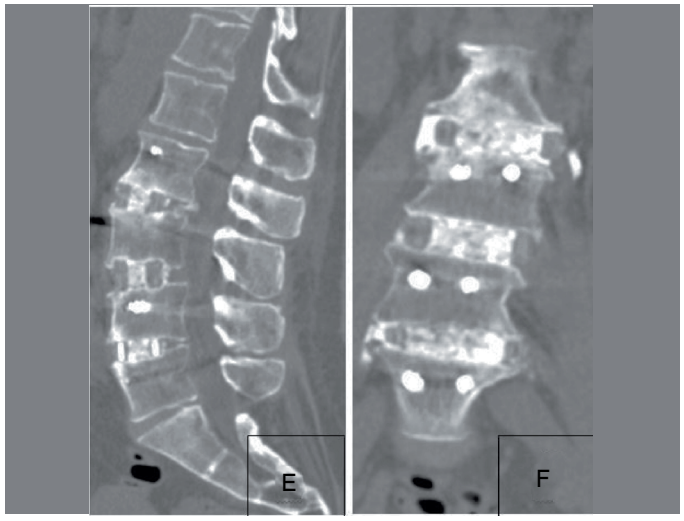

Figure 3. CT in the frontal and sagittal planes (E, F), follow up 12 months.

the pelvis (PT = 28°), and a gross violation of both the local lumbar and global sagittal body balance SVA = 134 mm (a).

We chose a minimally invasive treatment: three-level LLIF and percutaneous transpedicular fixation L2-L5 (c, d). The operation time was 4 hours and total blood loss was 270 ml. There were no intraoperative complications. Post-operatively, the scoliosis was decreased to 4° Cobb (d). Short fusion correction of local lordosis (LL = 57°) led to restoration of the global sagittal body balance (PT = 15°, SVA equals 41 mm) (c). Improvement in clinical symptoms in the early postoperative period was also noted. Thus, correcting only the local sagittal balance provided correction of deformation in the frontal plane, along with indirect decompression of L4.

CT of the lumbosacral spine (e, f) at 12 months after surgery was used to determine the bone block formation at the implanted level.

Complications were divided into neurological, implant-related and general.

In the early postoperative period, 5 (5.9%) patients experienced transient weakness of the hip flexor muscles on the ipsilateral side of the surgery, which was thought to be due to direct trauma to the large lumbar muscles. In 8 (9.5%) patients there was a decrease in pain and temperature sensitivity on the anterior surface of the thigh on the ipsilateral side of the surgery, which was caused by irritation of the genitofemoral and lateral cutaneous nerve. In 7 of these cases, these symptoms resolved within 6 months of surgery whereas in 1 patient, it persisted

A total of 396 pedicle screws were inserted, 2 (0.5%) of which had a medial breach on CT scan (1st degree of Rao). As patients remained asymptomatic, none of these required revision surgery. In 7 (1.76%) screws, damage to the cortex was seen on CT.

At 24 months follow-up, pseudoarthrosis was seen at 2 (1.04%) (Grade 4 by Bridwell) levels out of a total of 192 levels fused, both of which required revision surgery.

Two patients (2.3%) developed adjacent level disease and required revision surgery. Two (2.3%) patients presented wound haematoma but none of them required evacuation. Two (2.3%) patients developed paresis of the anterior abdominal wall muscles on the access side, which was thought to be due to traction on iliohypogastric nerve. Both these patients required abdominal binder in the immediate post-operative period. There was no case of wound infection.

DISCUSSION

The main goal of surgical treatment in patients with ADS is to restore the balance of spine in the sagittal and coronal planes in order to reduce pain and improve quality of life and functional status.[26,27] The use of standard open methods of surgical correction of ADS is associated with extensive muscle dissection, high blood loss, and prolonged hospital stay.[28-30] Standard open methods of surgical correction of ADS may also be associated with a higher incidence of infection, failure of the fixation, and junctional kyphosis, which can lead to a poor outcome.[31,32] In recent years, minimally invasive surgery in combination with short-segment fixation of the spine has been used for the treatment of this group of patients[33-36] (Table 2). Clinical and radiological outcomes of minimally invasive and open surgery have shown similar results.

Clinical outcomes depending on sagittal balance parameters

According to several authors, target indices for spine and pelvic interactions in the treatment of patients with ADS are: SVA, PT, PI-LL, and Cobb angle in the coronal plane.[37-39] Schwab et al., showed that during deformity correction in the sagittal plane, it is necessary to aim for SVA <40mm and PT <20° with appropriate correction for age.[40] PI-LL≤10° is recommended in this category of patients, and this has been shown to significantly improve the quality of life in the postoperative period.[40]

However, other authors, such as Le Huec, Lamartina and Roussouly, have shown that the key to improving the quality of life in patients with ADS is to restore the segmental lumbar lordosis. In their opinion, the spino-sacral angle (SSA) is preferable to the SVA in assessing the global sagittal balance.[41] The authors felt that compensatory mechanisms such as pelvic deflection, pelvic incline, flexion at the hip and knee joints are not taken into account when SVA is used to assess global sagittal balance. In order to ensure a normal SSA of 134 ± 8° the authors recommend restoration of the local sagittal balance of the lumbar spine, particularly of the L4-S1 segment, which accounts for almost 70% of the SSA. The calculation of the LL index should be based on PI and calculated by the formula LL = PI x 0.5 + 28°.

In our study, we also noted a statistically significant reduction in VAS for back (p = 0.0001) and leg (p = 0.0002) pain. The average volume of blood loss was 226.3 ± 112 ml, with an average operating time of 240 ± 80 min and average hospital stay of 7 ± 3 days.

There was also a statistically significant improvement in the quality of life indicators and degree of functional adaptation.

Clinical outcomes depending on the correction of deformation

Since ADS surgery involves correction in the sagittal and coronal planes, we decided to evaluate the degree of correction obtained with various surgical approaches.

The analysis of available literature data and the results of our study suggest that deformity correction by standard open surgery via a posterior approach (Table 3[28,29,30]) and LLIF in combination with MIS transpedicular screws (Table 3[14,17,36,42]) provided similar correction in terms of LL, PT, PI-LL and Cobb angle.

Clinical outcomes depending on surgical technique

The choice of surgical technique in patients with ADS, especially in the older age group, should represent a reasonable compromise between the planned surgical intervention and the associated operative risks. This is due to a higher incidence of comorbidities, the presence of osteoporosis and the higher body mass index in this group of patients. Consequently, the use of minimally invasive techniques in this category of patients reduces blood loss, risks of complications, and length of hospital stay.

Several studies recommend the use of different variants of osteotomy in standard surgical techniques for correction of degenerative scoliotic deformity. However, these are associated with prolonged operative times, high blood loss, longer hospital stay, and a significant risk of complications, both during surgery and in the postoperative period, as well as longer recovery and rehabilitation periods, Table 4.[26,28-30,43-46]

The use of LLIF technology in the surgical treatment of ADS is accompanied by greatly reduced intraoperative blood loss.

Table 2. Study characteristics of included studies on short fusion or long fusion for adult degenerative scoliosis.

	Total No. Of patients	Surgery	Operation time (min)	Blood loss (ml)	Hospital stay (days)	ODI befo op	ODI post op (P value)
Zhang et al.[30]	44	open	284.5 ± 30.2	1040.5 ± 1207.6	14.5 ± 1.9		17.3 ± 4.9 (P<0.001).
Sun et al.[29]	74	open	237.8 ± 39.7	1017.2 ± 813.3	14.5 ± 1.3		18.4 ± 5.8 (P<0.001)
Simon et al.[28]	47	open	284.5 ± 30.2	1040.5 ± 1207.6	14.5 ± 1.9		33.61
Lee et al.[36]	168	LLIF					
Anand et al.[33]	28	LLIF + TPF		241		53.5	25.9
Diaz et al. [34]	39	LLIF	125	50		49	23
Konovalov et al.[35]	36	LLIF		163.9±50		73.45±4.2	22.89±2.24. (p < 0.05)

Table 3. Summary of coronal Cobb angle, PI-LL (PIminusLL) and SVA preoperatively, and postoperatively. (PI-LL, Pelvic incidence minus Lumbar Lordosis; SVA, Sagittal vertical axis).

	Cobb angle pre op (°)	Cobb angle post op (°)	PI-LL pre op (°)	PI-LL post op(°), P value	SVA pre op (mm)	SVA post op (mm), P value
Zhang et al.[30]	20.6 ± 3.4°	4.4 ± 1.4° (P<0.004).	36.6 ± 4.6°	18.4 ± 2,9° (p < 0.001)		
Sun et al.[29]	20.3 ± 2.8°	4.2 ± 1.8°	36.0 ± 4.4°	16.6 ± 8,7° (p < 0.05)		
Simon et al.[28]	40.2°	24.3°				
Lee et al. [36]			29.6±19.3°	15.9±14.8° (p = 0.012)	74.8 ± 38.2	31.7±17.2 (p 0.000)
Tormenti et al.[17]	38.5°	10° (p < 0.0001)				
Justin S. Smith et al.[42]	от 43° до 54°		от 26° до 20°	от 6° до 5° (p <0.001)	From 12 to 1.7	-1,1 см до +4,8 (p ≤ 0.009)
Kotwal et al.[14]	24.8±9.8°	13.6±10.3° (p < 0.01)	29.6±19.3°	15.9±14.8° (p = 0.012)		31.7±17.2 (p 0.000)

PI-LL - PI minus LL; SVA - Sagittal vertical axis.

Table 4. Complications of short fusion and long fusion surgery for adult degenerative scoliosis.

	Total No. of patients	General complications	Infectious complications	Neurological complications	Mechanical complications
Zhang et al.[30]	44				9%
Sun et al.[29]	74		33.4%		29.4%
Simon et al.[28]	47		12,8%	6.4%	19.1%
Charosky et al.[26]	306	13.7%	5.2%	7.5%	23.8%
Daubs et al.[43]	46	37%	4.3%	8.6%	
Yadla et al.[46]	2129	41.2%			12.9%
Kotwal et al.[14]	118	9.3%		0.8%	11.8%
Smith et al.[45]	578	24.5%	7.0%	6.1%	3.4%
Tohmeh et al.[16]	102	1.9%		6.8%	
Pumberger et al.[15]	235			3.7%	
Kim et al.[44]	233		11.5%	4.5%	19.1%

When using the LLIF technique in adult deformity surgery, the concept of minimally invasive surgery is used: skin incision is smaller and there is less soft tissue trauma, smaller bone defect, lack of contact with dura mater and reduced retractive soft tissue injuries which significantly decreases the rate of wound infection, volume of blood loss and duration of hospital stay. The interbody implant used has a large contact area in comparison with other implants and is based on the dense part of the end plate, thereby creating greater support for the anterior column while maintaining middle and posterior column support to the spine. Lateral interbody fusion does not require resection of bony structures as indirect decompression of nerve root is performed without opening the spinal canal as the height of the interbody cage restores the size of the intervertebral foramen. With LLIF technique, anterior and posterior longitudinal ligaments are preserved which prevents the migration of the interbody implant and increases the dynamic stability due to ligamentotaxis. However, the application of this technique has its specific complications, Table 4.[14-16]

According to the authors,[14-15] weakness of hip flexor muscles was due to direct trauma to the lumbar muscles during access to the lateral spine and traction of the muscles during the operation, rather than trauma to the lumbar plexus.

According to our data, 11 (13%) patients had neurological complications of which 3.5% of complications were persistent. The standard use of LLIF technology makes it possible to completely exclude the contact with dura mater and consequently the chances of its damage during the surgery.

CONCLUSION

Use of LLIF in patients with ADS (N ≤ 30° according to SRS-Schwab) provides adequate surgical correction of the spinal deformity both in the sagittal and coronal planes. Restoration of local sagittal balance in this category of patients by short-segment fixation using LLIF technology led to a statistically significant improvement in quality of life and an increase in patients' functional adaptation.

Due to the significantly lower incidence of early and late postoperative complications, less intraoperative blood loss, and shorter hospital stay, LLIF in combination with MIS transpedicular fixation is the method of choice for correction of ADS in elderly patients.

All authors declare no potential conflict of interest related to this article.

CONTRIBUTION OF THE AUTHORS: Each author made significant individual contributions to this manuscript. VSK and IIV were the main contributors to the writing of the manuscript, and performed the surgeries. JAR reviewed the manuscript, AVE performed the surgeries, RVK performed the surgeries, EVA conducted the statistical analysis, SOR reviewed the manuscript, PS reviewed the manuscript, and MI reviewed the manuscript.

REFERENCES

1. Kobayashi T, Atsuta Y, Takemitsu M, Matsuno T, Takeda N. A prospective study of de novo scoliosis in a community based cohort. Spine (Phila Pa 1976). 2006;31(2):178–82.
2. Schwab F, Dubey A, Gamez L, El Fegoun AB, Hwang K, Pagala M, et al. Adult scoliosis: prevalence, SF-36, and nutritional parameters in an elderly volunteer population. Spine (Phila Pa 1976). 2005;30(9):1082-5.
3. Aebi M. The adult scoliosis. Eur Spine J. 2005;14:925–48.
4. Glassman SD, Bridwell K, Dimar JR, Horton W, Berven S, Schwab F. The impact of positive sagittal balance in adult spinal deformity. Spine (Phila Pa 1976). 2005;30(18):2024-9.
5. Liu S, Schwab F, Smith JS, Klineberg E, Ames CP, Mundis G, et al. Likelihood of reaching minimal clinically important difference in adult spinal deformity: a comparison of operative and nonoperative treatment. Ochsner J. 2014;14(1):67-77.
6. Mac-Thiong JM, Roussouly P, Berthonnaud E, Guigui P. Sagittal parameters of global spinal balance: normative values from a prospective cohort of seven hundred nine Caucasian asymptomatic adults. Spine (Phila Pa 1976). 2010;35(22):E1193-8.
7. Zheng X, Chaudhari R, Wu C, Mehbod AA, Transfeldt EE, Winter RB. Repeatability test of C7 plumb line and gravity line on asymptomatic volunteers using an optical measurement technique. Spine (Phila Pa 1976). 2010;35(18):E889-94.
8. Berjano P, Lamartina C. Far lateral approaches (XLIF) in adult scoliosis. Eur Spine J. 2006;22 (Suppl 2):S242-53.
9. DeWald CJ, Stanley T. Instrumentation-related complications of multilevel fusions for adult spinal deformity patients over age 65: surgical considerations and treatment options in patients with poor bone quality. Spine (Phila Pa 1976). 2006;31(19 Suppl):S144–51.
10. Schwab F, Lafage V, Farcy JP, Bridwell KH, Glassman S, Shainline MR. Predicting outcome and complications in the surgical treatment of adult scoliosis. Spine (Phila Pa 1976). 2008;33(20):2243–7.
11. Acosta FL, Liu J, Slimack N, Moller D, Fessler R, Koski T. Changes in coronal and sagittal plane alignment following minimally invasive direct lateral interbody fusion for the treatment of degenerative lumbar disease in adults: a radiographic study. J Neurosurg Spine. 2011;15(1):92-6.

12. Ozgur BM, Aryan HE, Pimenta L, Taylor WR. (2006) Extreme Lateral Interbody Fusion (XLIF): a novel surgical technique for anterior lumbar interbody fusion. Spine J. 2006;6(4):435–43.
13. Pimenta L, Vigna F, Bellera F, Schaffa T, Malcolm J, McAfee A. New minimally invasive surgical technique for adult lumbar degenerative scoliosis. Proceedings of the 11th International Meeting on Advanced Spine Techniques (IMAST), Southampton, Bermuda. 2004.
14. Kotwal S, Kawaguchi S, Lebl D, Hughes A, Huang R, Sama A, et al. Invasive Lateral Lumbar Interbody Fusion Clinical and Radiographic Outcome at a Minimum 2-year Follow-up. J Spinal Disord Tech. 2015;28(4):119–25.
15. Pumberger M, Hughes AP, Huang RR, Sama AA, Cammisa FP, Girardi FP. Neurologic deficit following lateral lumbar interbody fusion. Eur Spine J. 2012;21(6):1192–9.
16. Tohmeh AG, Rodgers WB, Peterson MD. Dynamically evoked, discrete-threshold electromyography in the extreme lateral interbody fusion approach. J Neurosurg Spine. 2011;14(1):31–7.
17. Tormenti MJ, Maserati MB, Bonfield CM, Okonkwo DO, Kanter AS. Complications and radiographic correction in adult scoliosis following combined transpsoas extreme lateral interbody fusion and posterior pedicle screw instrumentation. Neurosurg Focus. 2010;28(3):E7.
18. Fairbank JCT, Pynsent PB. The Oswestry Disability Index. Spine (Phila Pa 1976). 2000;25(22):2940–53.
19. Ware JE, Kosinski M, Keller SD. SF-36 Physical and Mental Health Summary Scales: A User`s Manual. The Health Institute, New England Medical Center. Boston, Mass. 1994;8-23-8.
20. Schwab F, Lafage R, Liabaud B, Diebo B, Smith J, Hostin R, et al. Does One Size Fit All? Defining Spinopelvic Alignment Thresholds Based on Age. Spine J. 2014;14(11):S120–1.
21. Le Huec JC, Hasegawa K. Normative values for the spine shape parameters using 3D standing analysis from a database of 268 asymptomatic Caucasian and Japanese subjects. Eur Spine J. 2016;25(11):3630–7.
22. White AA, Panjabi MM. Clinical Biomechanics of the Spine. Philadelphia: Lippincott Williams & Wilkins; 1978.
23. Bridwell KH, Lenke LG, McEnery KW, Baldus C, Blanke K. Anterior fresh frozen structural allografts in the thoracic and lumbar spine. Do they work if combined with posterior fusion and instrumentation in adult patients with kyphosis or anterior column defects? Spine (Phila Pa 1976). 1995;20(12):1410-8.
24. Rao G, Brodke DS, Rondina M, Bacchus K, Dailey AT. Inter- and intraobserver reliability of computed tomography in assessment of thoracic pedicle screw placement. Spine (Phila Pa 1976). 2003;28(22):2527–30.
25. A language and environment for statistical computing. R Foundation for Statistical Computing, Vienna, Austria. Available in: https://www.R-project.org. 2020.
26. Charosky S, Guigui P, Blamoutier A, Roussouly P, Chopin D. Complications and risk factors of primary adult scoliosis surgery: a multicenter study of 306 patients. Spine (Phila Pa 1976). 2012;37(8):693–700.
27. Lafage V, Schwab F, Patel A, Hawkinson N, Farcy JP. Pelvic tilt and truncal inclination: two key radiographic parameters in the setting of adults with spinal deformity. Spine (Phila Pa 1976). 2009;34:E599-606.
28. Simon J, Longis PM, Passuti N. Correlation between radiographic parameters and functional scores in degenerative lumbar and thoracolumbar scoliosis. Orthop Traumatol Surg Res. 2017;103(2):285-90.
29. Sun XY, Zhang XN, Hai Y. (2017) Optimum pelvic incidence minus lumbar lordosis value after operation for patients with adult degenerative scoliosis. Spine J. 2017;17(7):983-9.
30. Zhang HC, Zhang ZF, Wang ZH, Cheng JY, Wu YC, Fan YM, et al. Optimal Pelvic Incidence Minus Lumbar Lordosis Mismatch after Long Posterior Instrumentation and Fusion for Adult Degenerative Scoliosis. Orthop Surg. 2017;9(3):304–10.
31. Hyun SJ, Lee BH, Park JH, Kim KJ, Jahng TA, Kim HJ. Proximal Junctional Kyphosis and Proximal Junctional Failure Following Adult Spinal Deformity Surgery. Korean J Spine. 2017;14(4):126-32.
32. Smith JS, Shaffrey CI, Klineberg E, Lafage V, Schwab F, Lafage R, et al. (2017) Complication rates associated with 3-column osteotomy in 82 adult spinal deformity patients: retrospective review of a prospectively collected multicenter consecutive series with 2-year follow-up. J Neurosurg Spine. 2017;27(4):444-57.
33. Anand N, Rosemann R, Khalsa B, Baron EM. Mid-term to long-term clinical and functional outcomes of minimally invasive correction and fusion for adults with scoliosis. Neurosurg Focus. 2010;28(3):E6.
34. Diaz R, Phillips F, Pimenta L, Guerrero L. XLIF for lumbar degenerative scoliosis: outcomes of minimally invasive surgical treatment out to 3 years postoperatively. Spine J. 2006;6(5):75S.
35. Konovalov NA, Nazarenko AG, Krut'ko AV, Glukhikh DL, Durni P, Duris M, et al. [Results of surgical treatment for lumbar spine segmental instability]. Zhurnal voprosy neirokhirurgii imeni N. N. Burdenko. 2017;81(6):69-80.
36. Lee BH, Yang JH, Kim HS, Suk KS, Lee HM, Park JO, et al. 2017) Effect of Sagittal Balance on Risk of Falling after Lateral Lumbar Interbody Fusion Surgery Combined with Posterior Surgery. Yonsei Med J. 2017;58(6):1177-85.
37. Schwab F, Farcy JP, Bridwell K, Berven S, Glassman S, Harrast J, et al. A clinical impact classification of scoliosis in the adult. Spine (Phila Pa 1976). 2006;31(18):2109–14.
38. Schwab F, Lafage V, Farcy JP, Bridwell K, Glassman S, Ondra S, et al. Surgical rates and operative outcome analysis in thoracolumbar and lumbar major adult scoliosis: application of the new adult deformity classification. Spine (Phila Pa 1976). 2007;32(24):2723–30.
39. Schwab F, Smith VA, Biserni M, Gamez L, Farcy JP, Pagala M. Adult scoliosis: a quantitative radiographic and clinical analysis. Spine (Phila Pa 1976). 2002;27(4):387–92.
40. Schwab F, Bess S, Blondel B, Hostin R, Shaffrey C, Smith J, et al. Combined assessment of pelvic tilt, pelvic incidence/lumbar lordosis mismatch and sagittal vertical axis predicts disability in adult spinal deformity: a prospective analysis. Spine J. 2011;11:S158–9.
41. Roussouly P, Gollogly S, Noseda O, Berthonnaud E, Dimnet J. The vertical projection of the sum of the ground reactive forces of a standing patient is not the same as the C7 plumb line: a radiographic study of the sagittal alignment of 153 asymptomatic volunteers. Spine (Phila Pa 1976). 2006;31(11):E320–5.
42. Smith JS, Singh M, Klineberg E, Shaffrey CI, Lafage V, Schwab FJ, et al. (2014) Surgical treatment of pathological loss of lumbar lordosis (flatback) in patients with normal sagittal vertical axis achieves similar clinical improvement as surgical treatment of elevated sagittal vertical axis. J Neurosurg Spine. 2014;21:160–70.
43. Daubs MD, Lenke LG, Cheh G, Stobbs G, Bridwell KH. (2007) Adult spinal deformity surgery: complications and outcomes in patients over age 60. Spine (Phila Pa 1976). 2007;32(20):2238-44.
44. Kim SS, Cho BC, Kim JH, Lim DJ, Park JY, Lee BJ, et al. Complications of posterior vertebral resection for spinal deformity. Asian Spine J. 2012;6(4):257-65.
45. Smith JS, Sansur CA, Donaldson WF 3rd, Perra JH, Mudiyam R, Choma TJ, et al. Short-term Morbidity and Mortality Associated With Correction of Thoracolumbar Fixed Sagittal Plane Deformity. Spine (Phila Pa 1976). 2011;36(12):958-64.
46. Yadla S, Maltenfort MG, Ratliff JK, Harrop JS. Adult scoliosis surgery outcomes: a systematic review. Neurosurg Focus. 2010;28(3):E3.

ARTRODESE LOMBAR MINIMAMENTE INVASIVA E PARAFUSOS PEDICULARES PERCUTÂNEOS: REVISÃO SISTEMÁTICA

MINIMALLY INVASIVE LUMBAR ARTHRODESIS AND PERCUTANEOUS PEDICLE SCREWS: A SYSTEMATIC REVIEW

ARTRODESIS LUMBAR MÍNIMAMENTE INVASIVA Y TORNILLOS PEDICULARES PERCUTÁNEOS: REVISIÓN SISTEMÁTICA

Vinicius de Meldau Benites,[1] Fabio Veiga de Castro Sparapani,[1] Eduardo Augusto Iunes,[1] Franz Jooji Onishi,[1] Thiago Salati,[1] Sergio Cavalheiro,[1] Daniel de Araújo Paz[1]

1. Universidade Federal de São Paulo, Escola Paulista de Medicina, Departamento de Neurologia e Neurocirurgia, Grupo de Cirurgia da Coluna, Disciplina de Neurocirurgia.

RESUMO

A revisão sistemática da literatura foi realizada com o objetivo de organizar, avaliar e selecionar evidências a respeito da segurança e eficácia da artrodese percutânea minimamente invasiva com parafusos pediculares percutâneos no tratamento de pacientes com doença degenerativa de disco (e outras patologias da coluna), em comparação com a artrodese convencional. Foram consultadas as bases de dados PubMed, EMBASE e Biblioteca Cochrane para localizar ensaios clínicos e relatos/séries de casos publicados em inglês entre 2014 e 2019. Dentre 197 estudos identificados, depois de seleção usando critérios de inclusão/exclusão, 21 artigos foram escolhidos para leitura na íntegra e usados na presente revisão. Apesar do nível de evidência da maioria dos estudos incluídos dificultar a demonstração de eficácia e superioridade entre as técnicas cirúrgicas revisadas, os achados referentes ao procedimento minimamente invasivo apontam para uma abordagem segura e confiável para o tratamento de doenças lombares. ***Nível de evidência II; Revisão sistemática da literatura.***

Descritores: Artrodese; Relatos de Casos; Ensaio Clínico; Parafusos Pediculares; Coluna Vertebral; Fusão Vertebral.

ABSTRACT

A systematic review of the literature was performed in order to organize, evaluate, and select evidences available about the safety and efficacy of minimally invasive percutaneous arthrodesis with percutaneous pedicle screws in the treatment of patients with degenerative disc disease (and other spinal pathologies) as compared to conventional arthrodesis. PubMed, EMBASE and Cochrane Library databases were consulted to locate clinical trials and case reports/case series published in English between 2014 and 2019. After selection according to the inclusion/exclusion criteria, 21 of the 197 articles identified were chosen for a complete reading and used for the present review. Although the level of evidence of most of the studies included made the demonstration of efficacy and superiority among the surgical techniques reviewed difficult, the findings related to the minimally invasive procedure indicate a safe and reliable approach for the treatment of lumbar diseases. ***Level of evidence II; Systematic review of literature.***

Keywords: *Arthrodesis; Case Reports; Clinical Trial; Pedicle Screws; Spine; Spinal Fusion.*

RESUMEN

La revisión sistemática de la literatura fue realizada con el objetivo de organizar, evaluar y seleccionar evidencias al respecto de la seguridad y eficacia de la artrodesis percutánea mínimamente invasiva con tornillos pediculares en el tratamiento de pacientes con enfermedad degenerativa de disco (y otras patologías de la columna) en comparación con la artrodesis convencional. Fueron consultadas las bases de datos PubMed, EMBASE y Biblioteca Cochrane para localizar ensayos clínicos y relatos/series de casos publicados en inglés entre 2014 y 2019. Entre 197 estudios identificados, después de selección usando criterios de inclusión/exclusión, fueron escogidos 21 artículos para lectura integral y usados en la presente revisión. A pesar de que el nivel de evidencia de la mayoría de los estudios incluidos dificulte la demostración de eficacia y superioridad entre las técnicas quirúrgicas revisadas, los hallazgos referentes al procedimiento mínimamente invasivo apuntan hacia un abordaje seguro y confiable para el tratamiento de enfermedades lumbares. ***Nivel de evidencia II; Revisión sistemática de la literatura.***

Descriptores: *Artrodesis; Informes de Casos; Ensayo Clínico; Tornillos Pediculares; Columna Vertebral; Fusión Vertebral.*

INTRODUÇÃO

Artrodese (ou fusão) é uma técnica comumente empregada para o tratamento de doenças degenerativas lombares[1–3] e seu uso crescendo substancialmente nas últimas décadas,[4] entretanto as abordagens e instrumentações convencionais, utilizadas em procedimentos abertos, demandam uma ampla dissecação tecidual, sendo associado a traumas, perda sanguínea, taxas de reoperação e custos substanciais.[5–7] Considerando esses problemas, a fusão minimamente invasiva é proposta em condições patológicas da coluna,[8] reduzindo significantemente a perda sanguínea, a injúria tecidual e possibilitando recuperação mais rápida e melhor reabilitação ao paciente.[9–12] Em cirurgias minimamente invasivas para artrodese lombar, a colocação de parafusos pediculares percutâneos proporciona a fusão sem incisões extensas, o que diminui a

Estudo realizado no Departamento de Neurologia e Neurocirurgia da Universidade Federal de São Paulo.
Correspondência: Vinicius de Meldau Benites. Rua Napoleão de Barros, 715, sexto andar, Vila Clementino, São Paulo, SP, Brasil. vmbenites@hotmail.com

http://dx.doi.org/10.1590/S1808-185120201904228299

CC BY

Recebido em 05/09/2019 aceito em 28/04/2020

probabilidade de complicações.[13] O objetivo da presente revisão sistemática foi investigar as evidências relacionadas à segurança e eficácia da artrodese percutânea minimamente invasiva com parafusos pediculares percutâneos no tratamento de pacientes com doença degenerativa discal (e outras condições patológicas da coluna) quando comparada à artrodese convencional aberta.

MÉTODOS

Esta revisão sistemática teve sua condução baseada na Declaração PRISMA[14,15] e foi registrada na base PROSPERO sob o número CRD42019133252. Os critérios de inclusão foram artigos relacionados a pacientes com doença degenerativa discal e artrose ou degeneração facetária, escoliose degenerativa/escoliose do adulto, instabilidade na coluna lombar, histórico de cirurgia prévia na coluna lombar, estenose de canal vertebral, fratura vertebral de origem traumática, neoplásica, osteoporótica, infecciosa e/ou reumatológica tratados com artrodese percutânea minimamente invasiva com parafusos pediculares percutâneos ou artrodese convencional aberta, escritos em língua inglesa, incluindo ensaios clínicos e relatos/séries de casos. Textos incompletos foram excluídos. Foram utilizadas as bases de dados PubMed, Biblioteca Cochrane e EMBASE para localizar artigos publicados entre 2014 e 2019, tendo 2 de abril de 2019 como data limite para a busca. O título e o resumo de cada artigo foram analisados para eliminar artigos duplicados e o texto completo dos artigos potencialmente relevantes foi recuperado para análise. Na sequência os textos foram examinados por dois revisores independentes, que aplicaram a escala *Oxford Centre for Evidence-Based Medicine* (OCEBM),[16] para todos os artigos, a fim de classificá-los conforme o nível de evidência. De cada artigo foram coletados os seguintes itens (quando disponíveis): autor(es); ano de publicação; desenho do estudo; número de participantes; idade média, gênero e diagnóstico dos participantes; intervenção; grupo controle; instrumentação; enxerto/implante utilizado; tempo de cirurgia (minutos); perda sanguínea (ml); complicações/eventos adversos; reoperação/revisão; duração do *follow-up* (meses); medidas de desfecho; Escala Visual Analógica ou EVA (dor); Índice Oswestry de Incapacidade (*Oswestry Disability Index* ou ODI); e conclusões.

RESULTADOS

A busca inicial nas bases de dados PubMed, Biblioteca Cochrane e EMBASE, utilizando os descritores "degeneração do disco intervertebral", "artropatias", "espondilólise", "escoliose", "estenose espinal", "fraturas da coluna vertebral", "artrodese", "fusão vertebral", "parafusos pediculares" e "procedimentos cirúrgicos minimamente invasivos", adaptando os descritores a cada uma das bases de dados e incluindo sinônimos, com filtros para ensaios clínicos ou relatos/séries de casos, escritos em língua inglesa, publicados entre 2014 e 2019, identificou 197 artigos. Após a remoção dos artigos duplicados, 162 artigos foram recuperados. Dois autores revisaram os títulos e resumos dos trabalhos remanescentes, selecionando-os de acordo com os critérios de inclusão. Somente ensaios clínicos e relatos/séries de casos relacionados à artrodese percutânea minimamente invasiva com parafusos pediculares percutâneos para o tratamento de pacientes com doença degenerativa discal (e outras condições patológicas da coluna) foram incluídos, resultando em 40 artigos. Publicações em idiomas diferentes do inglês também foram excluídos nessa etapa. Por fim, 40 artigos elegíveis foram integralmente revisados. Foram obtidos, assim, 2 estudos prospectivos, randomizados e controlados, 1 prospectivo, não-randomizado e controlado e 18 relatos/séries de casos, resultando em 21 artigos para inclusão na revisão sistemática. (Figura 1)

Um total de 230 participantes/casos (129 submetidos a procedimentos minimamente invasivos e 101 a convencionais abertos) foram incluídos nesta revisão sistemática. A maioria dos resultados foi proveniente de pacientes/participantes com diagnósticos de estenose (54,3%) e espondilolistese (14,8%). Para demonstração dos resultados foram considerados valores médios ± desvio padrão. Os dados coletados dos três ensaios clínicos e dos 18 relatos/séries de casos foram resumidos na Tabela 1.

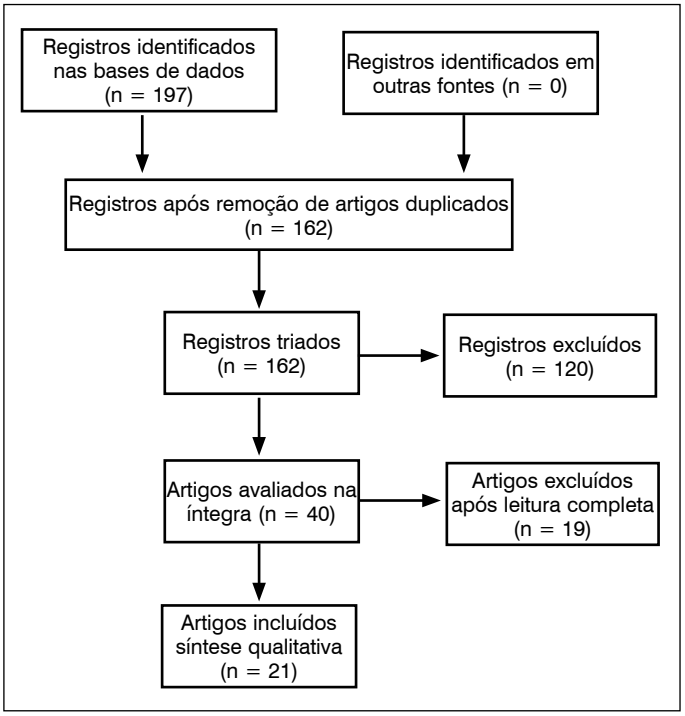

Figura 1. Cronograma referentes artigos publicados em bases de dados.

ALIF: fusão lombar anterior; AIS: escoliose idiopática adolescente; Cop-PLIF: fusão lombar posterior aberta convencional; DBM: matriz óssea desmineralizada; DLIF: fusão lateral direta; F: feminino; M: masculino; MIS: cirurgia minimamente invasiva; N/A: não se aplica; NR: não reportado; OLIF: fusão lateral oblíqua; PEEK: polieteretercetona; PLIF: fusão lombar posterior; RhBMP-2: proteína óssea morfogenética tipo 2; Rom-PLIF: fusão lombar posterior minimamente invasiva robô-assistida; S2AI: S2-alar-ilíaco; TLIF: fusão lombar transforaminal; XLIF: fusão lateral extrema; * média ± desvio padrão; ** desvio ou erro padrão não mencionado. [a]: ensaio clínico com nível de evidência 1; [b]: ensaio clínico com nível de evidência 2; [c]: relato de caso; [d]: série de casos.

Idade média dos participantes: Os três ensaios clínicos trouxeram médias de idades semelhantes entre os participantes, conforme mostrado na tabela 1. Considerando todos os relatos/séries de casos coletados, a idade média dos 30 participantes era de 52,2 ± 22,2 anos.

Diagnóstico: O diagnóstico mais reportado foi a estenose, encontrada em três ensaios clínicos[18,24,28] e três relatos de caso.[17,20,37] Um total de 62 participantes com estenose foi descrito em procedimentos minimamente invasivos e 63 em procedimentos abertos. O segundo diagnóstico mais relatado foi a espondilolistese, presente em um ensaio clínico[28] e em quatro relatos de caso.[17,20,27,34] Um total de 19 participantes com essa patologia foi descrito nos procedimentos minimamente invasivos, enquanto 15 foram descritos nos procedimentos abertos. Outros diagnósticos estão descritos na Tabela 1.

Intervenção: Cinco diferentes procedimentos de fusão foram revisados: 215 casos de fusão lombar, um de fusão torácica, nove de fusão toracolombar, dois de fusão toracolombossacral e três de fusão lombossacral. Dentre eles, 129 foram realizados por abordagem minimamente invasiva, enquanto 101 foram aplicados em procedimentos abertos. A fusão lombar foi a principal técnica empregada para o tratamento de espondilolistese[17,20,27,28,34] e estenose.[17,18,20,24,28,37]

Controle: Somente os três ensaios clínicos coletados apresentavam um grupo controle. Kim et al.,[18] como grupo controle para a Robot-PLIF, tiveram um grupo de fusão lombar posterior convencional aberta (Cop-PLIF). Kim et al.,[24] também com um grupo intervencional que foi submetido à Rom-PLIF, tinha um grupo Cop-PLIF como comparador.

Tabela 1. Sumários dos 21 artigos selecionados para inclusão na revisão sistemática.

	Fonte	Nível de Evidência	# de participantes e gênero	Idade média (anos)	Diagnóstico	Intervenção	Grupo Controle	Instrumentação	Enxerto/ Implante	Tempo cirúrgico (minutos)	Perda sanguínea (ml)	Eventos adversos	Follow-up (meses)
1	Chachan et al. (2019)[17]	4[c]	3 (F)	62	1: Espondilolistese e estenose; 2: Hérnia de disco; 3: Espondilolistese e retrolistese com protusão discal	Descompressão anterior lombar neural microscópica com OLIF	N/A	Parafusos pediculares percutâneos	Aloenxerto celular	NR	NR	Não	1: 6; 2: 3; 3: 6
2	Kim et al. (2018)[18]	1[a]	37 (F) 41 (M)	40-80	Doença degenerativa da coluna com estenose lombar	Robot PLIF	Freehand PLIF	Parafusos pediculares	Subprodutos da lâmina local e osso facetário + DBM	Robot-PLIF: 220.1 ± 55.9*; Freehand-PLIF: 189.8 ± 45.1*	NR	Freehand-PLIF: violação por parafuso e irritação da raiz nervosa	12
3	Anand et al. (2017)[19]	4[c]	1 (F)	66	Deformidade espinal adulta	Protocolo circunferencial minimamente invasivo	N/A	Parafusos pediculares percutâneos	Enxerto ósseo local, RhBMP-2 e DBM	NR	NR	Desconforto abdominal	24
4	Coe et al. (2016)[20]	4[c]	1 (F)	75	Espondilolistese, estenose espinal e colapso do espaço discal	TLIF	N/A	Cage e parafusos pediculares	Aloenxerto	NR	100	Não	3
5	Maruo et al. (2016)[21]	4[c]	1 (F)	61	Hérnia de disco lombar	TLIF	N/A	Cage de PEEK e parafusos pediculares percutâneos	Enxerto ósseo autólogo	NR	300	Hemotórax	0,46
6	Wang et al. (2016)[22]	4[c]	1 (F)	68	Tuberculose lombar	Drogas antituberculose, desbridamento minimamente invasivo e XLIF	N/A	Parafusos pediculares percutâneos	Enxerto ósseo autólogo	220	500	Não	12
7	Dailey et al. (2015)[23]	4[c]	1 (F)	24	Escoliose idiopática	Fusão posterior minimamente incisional	N/A	Parafusos pediculares	Implante	NR	NR	Pseudoartrose	6
8	Kim et al. (2015)[24]	1[a]	21 (F) 19 (M)	Rom-PLIF: 64,4 ± 11,9; Cop-PLIF: 64,7 ± 8,6	Lístese degenerativa, lístese lítica, estenose foraminal e central	Rom-PLIF	Cop-PLIF	Parafusos pediculares	NR	Rom-PLIF: 217.75 ± 33.9*; Cop-PLIF: 195 ± 46.9*	NR	NR	NR
9	Sarwahi et al. (2015)[25]	4[c]	2 (F)	12,2	Escoliose neuromuscular	1 – Fusão espinal posterior; 2 – Cirurgia para correção de deformidade espinal	N/A	Parafusos pediculares	Aloenxerto e autoenxerto misturado à vancomicina em pó	1: 300; 2: 420	1: 600; 2: 800	NR	NR
10	Brodano et al. (2014)[26]	4[c]	1 (F)	18	Escoliose idiopática adolescente tipo 1AN (Lenke)	Correção cirúrgica por fusão minimamente invasiva	N/A	Parafuso pedicular posterior	Enxerto ósseo de osteotomia facetária e de banco homólogo	180	550	NR	12
11	Tender (2014)[27]	4[c]	2 (M)	67	Espondilolistese	1: Fusão lombar; 2: Fusão lombar lateral autônoma	N/A	1: Cage e placa; 2: Cage	Aloenxerto	1: 60; 2: 45	NR	1: Fratura coronal e colapso do cage no corpo vertebral; 2: Fratura coronal e cage colapsado	1: > 18; 2: 12
12	Wang et al. (2014)[28]	2[b]	56 (F) 25 (M)	55,3	Estenose do canal lombar, espondilolistese ou instabilidade pós-laminectomia	MIS-TLIF	TLIF aberta	MIS-TLIF: Cage de PEEK e parafuso pedicular percutâneo; TLIF aberta: cage e parafusos pediculares	MIS-TLIF: Enxerto ósseo autólogo; TLIF aberta: NR	MIS-TLIF: 127 ± 25**; TLIF aberta: 168 ± 37**	MIS-TLIF: 274 ± 99; TLIF aberta: 645 ± 163	MIS-TLIF: 2 casos de ruptura dural. Ambos: um caso de não-união	36,1
13	Ntourantonis et al. (2018)[29]	4[c]	1 (F)	76	Fratura vertebral por osteoporose com invasão do canal espinal	Corpectomia menos invasiva e fusão 360	N/A	Parafusos pediculares	NR	NR	Sim	Sangramento pós-operatório	0,23
14	Fomekong et al. (2018)[30]	4[c]	1 (M)	60	Espondilodiscoartrose	TLIF	N/A	Parafusos pediculares percutâneos	NR	NR	NR	Perfuração ureteral	5
15	Agarwal et al. (2016)[31]	4[d]	3 (F) 4 (M)	29	Fratura toracolombar do tipo explosão	Fixação com parafusos pediculares percutâneos	N/A	Parafusos pediculares percutâneos	Enxerto de osso corticocanceloso e DBM	NR	NR	Hemorragia devido à violação pelo parafuso	25,7
16	Suratwala et al. (2016)[32]	4[c]	1 (F)	72	Cifoescoliose	DLIF	N/A	Parafusos pediculares percutâneos e fixação de haste	NR	240	150	Infarto renal agudo	12

	Fonte	Nível de Evidência	# de participantes e gênero	Idade média (anos)	Diagnóstico	Intervenção	Grupo Controle	Instrumentação	Enxerto/ Implante	Tempo cirúrgico (minutos)	Perda sanguínea (ml)	Eventos adversos	Follow-up (meses)
17	Funao et al. (2016)[33]	4[c]	2 (M)	74	Espondilodiscite lombosacral	1: MIS; 2: MIS e fusão anterior	N/A	1: Parafusos pediculares + parafusos percutâneos S2AI; 2: parafusos percutâneos S2AI	1: NR; 2: enxerto ósseo ilíaco	1: 188; 2: 178	1: 26; 2: 171	NR	NR
18	Phan et al. (2015)[34]	4[c]	1 (M)	72	Espondilolistese ístmica	ALIF autônoma	N/A	Parafusos pediculares percutâneos	Implante ANCHOR-L	NR	60	Fratura através do promontório sacral e lístese	12
19	Wakita et al. (2015)[35]	4[c]	1 (M)	80	Cifoescoliose severa e distúrbio de marcha	OLIF	N/A	Cage e parafusos pediculares percutâneos	NR	300	378	Diminuição de força muscular	3
20	Staub et al. (2015)[36]	4[c]	1 (M)	51	Nanismo acondroplásico	Artrodese	N/A	Cage e parafusos pediculares	Enxerto lateral	NR	NR	Não	0,69
21	Chin et al. (2015)[37]	4[c]	2 (F)	49,5	1: Núcleo pulposo central herniado com fissura anular e dessecação de disco; 2: Possível defeito de hemilaminectomia, núcleo pulposo herniado com severa estenose, colapso discal e alterações na placa terminal	1: Fusão lombar com parafuso pedicular percutâneo; 2: Descompressão e fusão lombar com parafusos pediculares (procedimento aberto)	N/A	1: Cage de PEEK e parafusos pediculares percutâneos 2: Parafusos pediculares	NR	NR	NR	NR	1: NR; 2: 11

ALIF: fusão lombar anterior; AIS: escoliose idiopática adolescente; Cop-PLIF: fusão lombar posterior aberta convencional; DBM: matriz óssea desmineralizada; DLIF: fusão lateral direta; F: feminino; M: masculino; MIS: cirurgia minimamente invasiva; N/A: não se aplica; NR: não reportado; OLIF: fusão lateral oblíqua; PEEK: polietereretercetona; PLIF: fusão lombar posterior; RhBMP-2: proteína óssea morfogenética tipo 2; Rom-PLIF: fusão lombar posterior minimamente invasiva robô-assistida; S2AI: S2-alar-ilíaco; TLIF: fusão lombar transforaminal; XLIF: fusão lateral extrema; * média ± desvio padrão; ** desvio ou erro padrão não mencionado. [a]: ensaio clínico com nível de evidência 1; [b]: ensaio clínico com nível de evidência 2; [c]: relato de caso; d: série de casos.

Por sua vez, Wang et al.,[28] que tinham uma fusão lombar transforaminal minimamente invasiva (MIS-TLIF) como intervenção, descreveram uma fusão lombar transforaminal aberta (TLIF) como procedimento controle.

Instrumentação: O uso de parafusos pediculares foi relatado em todos os estudos coletados. É importante mencionar que 11 estudos[17,19,21,22,28,30–32,34,35,37] se referem à instrumentação como parafusos pediculares percutâneos e 12[18,20,23,24,26–29,33,36–38] se referem como parafusos pediculares. Alguns deles especificam outros tipos de instrumentação utilizada junto aos parafusos: cage (seis estudos)[20,21,28,35–37] haste (um estudo)[32] e parafusos percutâneos s2AI (um estudo)[33] Tender et al.,[27] relataram o uso de cage e placa em um de seus casos e o uso somente da placa em outro dos casos reportados, entretanto esses instrumentos foram utilizados sem os parafusos pediculares (que são citados somente durante a cirurgia de revisão).

Enxerto/Implante: 15 estudos relatam o uso de enxertos ou implantes para os procedimentos cirúrgicos. Dentre eles, somente dois estudos descrevem o uso de implantes.[23,34] Os outros 13 estudos reportam o uso de diferentes tipos de enxerto, conforme mostrado na Tabela 1.

Tempo cirúrgico: Nove estudos[18,24,26–28,32,33,35,38] relataram o tempo de cirurgia. Somente dois ensaios clínicos trouxeram essa informação. Kim et al.,[18] reportaram tempo médio de cirurgia de 220,1 ± 55,9 minutos para o grupo Robot-PLIF e de 189,8 ± 45,1 minutos para o grupo Freehand-PLIF. Por sua vez, Kim et al.,[24] reportaram, para o grupo Rom-PLIF, 217,7 ± 33,9 minutos, enquanto o tempo médio para o grupo Cop-PLIF foi de 195 ± 46,9 minutos. Os relatos/séries de casos trazem uma média de 241,6 ± 94,5 minutos para os procedimentos minimamente invasivos. Um dos estudos coletados[27] reportou o tempo cirúrgico médio para procedimentos não relacionados à fusão com parafusos pediculares, mas com cage e placa.

Perda sanguínea: 11 estudos reportaram perda sanguínea durante os procedimentos cirúrgicos, sendo somente um deles um ensaio clínico.[28] Nesse estudo os autores descreveram a perda sanguínea média em relação ao procedimento minimamente invasivo (274 ± 99 ml) e ao procedimento aberto (645 ± 163 ml) ($p < 0,01$). Ntourantonis et al.,[29] reportaram perda sanguínea durante o procedimento cirúrgico em seu relato de caso, porém o volume não foi informado. Em relação aos relatos/séries de casos, a perda sanguínea média dos nove estudos que relataram essa informação foi de 330,5 ± 255,0 ml.

Complicações/eventos adversos: Dentre os 21 estudos coletados, houve uma taxa geral de complicações de 57,1% (12 estudos – dois ensaios clínicos e 10 relatos/séries de casos), conforme mostrado na Tabela 1. Quatro estudos[17,20,22,36] reportaram ausência de complicações, enquanto cinco estudos[24,26,33,37,38] não relataram qualquer informação sobre complicações ou eventos adversos.

Reoperação ou revisão: Cinco estudos[18,24,27,31,34] relataram a necessidade de reoperação ou revisão do procedimento cirúrgico, entretanto somente um deles[27] descreveu esse procedimento. Tender et al., reportaram dois casos de espondilolistese degenerativa, nos quais os pacientes foram submetidos a fusões lombares laterais com cage e/ou placa. Devido a complicações relacionadas aos procedimentos cirúrgicos, os pacientes foram submetidos a um segundo procedimento: a colocação de parafusos pediculares em L4-L5 e S1 e enxerto de articulações facetárias (caso 1), e foraminotomia bilateral de L3-L4, seguida de fusão posterolateral instrumentada de L3-L4 (caso 2). Wang et al.,[28] declararam ausência de reoperação ou cirurgias de revisão.

Medidas de desfecho: Dos 21 estudos, somente os três ensaios clínicos trouxeram medidas de desfecho. Kim et al.,[18] em pesquisa realizada para comparar, a partir de desfechos clínicos, o procedimento cirúrgico de fusão posterior robô-assistida (Robot-PLIF) e a fusão posterior convencional (Freehand-PLIF) em pacientes com doença degenerativa da coluna, tiveram como medidas de desfecho a Escala Visual Análoga (ou EVA), o Índice Oswestry de Incapacidade (*Oswestry Disability Index* ou ODI) e o questionário SF-36, além da avaliação radiológica por meio do status de fusão (por tomografia computadorizada), flexão/extensão e degeneração discal por raio-x. Kim et al.,[24] relataram análise de controle de soma acumulada para monitoramento do controle de qualidade da acurácia da inserção do parafuso pedicular e, por tomografia computadorizada, a acurácia da inserção do parafuso, a fim de monitorar o controle de qualidade de uma fixação robô-assistida. Wang et al.,[28] cujo estudo teve como objetivo avaliar a segurança e a eficácia da fusão lombar transforaminal (TLIF) minimamente invasiva como uma técnica alternativa para pacientes com sobrepeso ou obesos, utilizaram como medidas de desfecho as alterações no tempo cirúrgico, perda sanguínea, tempo de exposição a raios-x e complicações perioperatórias. Alguns dos estudos remanescentes relataram escores obtidos a partir de EVA e ODI, entretanto não são descritos como medidas de desfecho, considerando que se trata de relatos de caso.

Escala Visual Analógica (EVA) e Índice Oswestry de Incapacidade (ODI): Dos 21 estudos coletados, seis possuíam informações sobre EVA (dois ensaios clínicos[18,28] e quatro relatos de caso)[17,22,27,30] e nove (dois ensaios clínicos[18,28] e sete relatos de caso)[17,20,22,27,30,34,36] sobre ODI. Ambos os ensaios clínicos reportaram um valor médio entre os participantes. Kim et al.,[18] avaliaram EVA para dores nas costas e pernas nos grupos Robot-PLIF e Freehand-PLIF, durante os períodos pré- e pós-operatórios, não demonstrando diferenças significativas entre os grupos em qualquer

dos períodos. Wang et al.,[28] avaliaram, por EVA, a dor nas costas nos grupos de procedimento minimamente invasivo e aberto. Nenhuma diferença estatística entre os grupos foi observada. Análises intragrupos não foram mostradas. No que diz respeito aos relatos/séries de casos, nenhum deles demonstrou análise estatística, embora seja observada a diminuição dos escores entre os períodos pré- e pós-operatórios. Em relação ao ODI nos ensaios clínicos, Kim et al.,[18] avaliaram os escores nos grupos Robot-PLIF e Freehand-PLIF, durante os períodos pré- e pós-operatórios, sem diferenças significantes entre os grupos em ambos os períodos. Wang et al.,[28] avaliaram ODI nos grupos de procedimento minimamente invasivo e aberto. Novamente não foram observadas diferenças estatísticas significativas entre os grupos e nenhuma análise intragrupo foi mostrada. Nenhum dos relatos/séries de casos demonstrou análise estatística, embora a diminuição nos escores tenha sido observada entre os períodos pré- e pós-operatórios.

Follow-up: A duração média do *follow-up*, considerando 18 estudos (três estudos[24,33,38] não relatam essa informação) foi de 10,1 ± 9,3 meses. Nos ensaios clínicos a duração média foi de 24,1 ± 17,0 meses.[18,28] Nos relatos/séries de casos, essa duração foi de 8,6 ± 7,4 meses. Tender et al.,[27] em relação ao caso 1 (de dois casos), não relatou o número exato de meses de *follow-up* ("> 18 meses").

Tabela 2. Principais conclusões dos 21 estudos coletados.

Fonte	Principais conclusões
Kim et al. (2018)[a]	Necessidade de follow-up mais extenso, considerando que os desfechos não diferiram entre os grupos.
Kim et al. (2015)[a]	Adequação do controle de qualidade da fixação de parafusos pediculares robô-assistida.
Wang et al. (2014)[a]	MIS-TLIF é um procedimento seguro e confiável para o tratamento de pacientes obesos e com sobrepeso comparado ao procedimento aberto.
Chachan et al. (2019)[b]	Descompressão combinado à fusão lombar oblíqua é factível e segura.
Anand et al. (2017)[b]	Um protocolo com diversas técnicas minimamente invasivas pode ser seguro e eficaz para deformidade da coluna no adulto.
Coe et al. (2016)[b]	O uso do cage multiexpansível possibilita uma abordagem menos invasiva, com resultados clínicos satisfatórios a curto prazo.
Maruo et al. (2016)[b]	Primeiro relato de hemotórax após MIS-TLIF causado por haste com ponta de trocarte. A níveis toracolombares, a atenção à inserção da haste é necessária.
Wang et al. (2016)[b]	A fusão lateral extrema com parafusos pediculares percutâneos pode ser um tratamento eficaz para a tuberculose lombar em idosos.
Dailey et al. (2015)[b]	Atenção à possibilidade de migração caudal após fratura de haste.
Sarwahi et al. (2015)[b]	A abordagem minimamente invasiva parece prover benefícios aos pacientes com escoliose neuromuscular.
Brodano et al. (2014)[b]	A abordagem minimamente invasiva para o tratamento da escoliose idiopática adolescente demonstrou correção da deformidade e vantagens, porém data a longo prazo são necessários.
Tender (2014)[b]	Atenção à fratura vertebral caudal como uma potencial complicação após uma fusão lombar minimamente invasiva.
Ntourantonis et al. (2018)[b]	Deve-se atentar aos sinais de sangramento e hematoma pós-operatórios.
Fomekong et al. (2018)[b]	Atenção à injuria ureteral, considerando suas sérias consequências.
Suratwala et al. (2016)[b]	Em pacientes com aterosclerose, a abordagem lateral para a coluna lombar anterior pode induzir oclusão da artéria renal e infarto renal.
Funao et al. (2016)[b]	Melhora dos desfechos clínicos e estabilização percutânea rígida da coluna lombossacral. São necessárias investigações mais aprofundadas.
Phan et al. (2015)[b]	A fusão é essencial para atingir bons resultados funcionais na espondilolistese ístmica com sintomas neurológicos.
Wakita et al. (2015)[b]	O uso da OLIF minimamente invasiva demonstrou vantagens para o tratamento de cifoescoliose degenerativa em paciente com doença de Parkinson.
Staub et al. (2015)[b]	Abordagem aparentemente segura para o nanismo acondroplástico.
Chin et al. (2015)[b]	Colocação bem sucedida de parafusos pediculares.
Agarwal et al. (2016)[c]	A fixação com parafusos pediculares percutâneos pode prover benefícios duradouros, entretanto são necessárias investigações mais aprofundadas.

MIS-TLIF: cirurgia de fusão lombar transforaminal minimamente invasiva; OLIF: fusão lateral oblíqua; [a]: ensaio clínico; [b]: relato de caso; [c]: série de casos.

Principais conclusões: A Tabela 2 sintetiza as principais conclusões dos estudos incluídos na revisão sistemática, de acordo com os respectivos autores. Kim et al.,[18] e Kim et al.,[24] relataram, em relação aos seus ensaios clínicos, que as técnicas minimamente invasivas podem ser benéficas aos pacientes. Wang et al.,[28] concluíram que a fusão minimamente invasiva é segura e confiável. Os relatos/série de casos apresentaram conclusões bastante específicas e diversificadas entre os estudos, impossibilitando o agrupamento.

DISCUSSÃO

O principal objetivo desta revisão sistemática foi reunir evidências relacionadas à segurança e eficácia da artrodese/fusão minimamente invasiva com parafusos pediculares percutâneos no tratamento da doença degenerativa discal (e outras condições patológicas da coluna) quando comparada à artrodese convencional. Foi identificada uma quantidade considerável de estudos relacionados a essa intervenção na literatura (21), entretanto poucos estudos revisados se tratavam de ensaios clínicos randomizados e controlados (2), cujo desenho experimental possui planejamento com maior rigor e, consequentemente, resultados mais confiáveis. A grande maioria dos estudos incluídos nessa revisão (86%) contempla relatos e séries de casos, estudos que apresentam baixo nível de evidência científica e são enviesados por suas metodologias. Portanto, as principais limitações do presente estudo são a falta de ensaios clínicos e o número pequeno de artigos de moderado e alto nível de evidência incluídos.

As conclusões e parâmetros como idade e tempo de *follow-up*, por exemplo, se mostram muito diferentes entre os relatos de caso, dificultando comparações e conclusões assertivas sobre segurança e eficácia das técnicas minimamente invasivas. Dentre os 18 relatos/séries de casos apresentados nesta revisão sistemática, quatro[26,33,37,38] não trazem informações sobre complicações ou eventos adversos e apenas três[17,20,36] relataram a ausência dessas situações. Todos esses fatores, considerados em conjunto, permitem apenas inferências a respeito da segurança e da eficácia da técnica e da instrumentação.

Já os ensaios clínicos realizados para avaliar as técnicas minimamente invasivas sugerem que essas podem ser benéficas aos pacientes, porém os resultados apresentados não foram significantemente diferentes daqueles obtidos a partir dos procedimentos abertos ou exigiam períodos mais longos de *follow-up*, dificultando a comprovação de superioridade de um procedimento em relação ao outro.

Apesar da dificuldade de demonstração de superioridade, os achados referentes às técnicas minimamente invasivas apontam para um procedimento seguro e confiável e atribuem os resultados não conclusivos a limitações relacionadas ao desenho do estudo, tempo de acompanhamento e número de participantes. Dos três ensaios clínicos recuperados, somente dois apresentaram desenho experimental que incluiu um grupo controle e técnica de randomização.[18,24] O estudo de Kim et al.,[18] ressaltou que seria necessário um *follow-up* maior que dois anos para obtenção de dados mais precisos. Além disso, os autores discutem que muitos participantes não tiveram acesso à tomografia computadorizada no período pós-operatório (apenas 28 no grupo minimamente invasivo e 25 no grupo convencional), fato que pode ter influenciado nas conclusões. Kim et al.,[24] por sua vez, coloca como possível limitação do estudo as diferenças na instrumentação (parafuso) utilizada entre os grupos e o fato de não ter sido incluído o tempo de operação na medida de qualidade de performance. O terceiro ensaio clínico coletado,[28] apesar de controlado, não era randomizado. Esse estudo relata apenas três complicações no grupo tratado com procedimento minimamente invasivo e uma no grupo de procedimento convencional, sem necessidade de reparo ou revisão cirúrgica. Os autores concluíram, então, que a técnica de fusão minimamente invasiva é segura e confiável, porém essa conclusão foi feita com base em uma população não randomizada, pequena e específica (pacientes com sobrepeso e obesos). Vale ressaltar, no entanto, que quase todos os estudos mostraram que não houve efeitos adversos graves relacionados à utilização da técnica minimamente invasiva. Esses achados são corroborados por estudos de coorte e prospectivos não contemplados nessa revisão sistemática.

A escassez de ensaios clínicos de alto grau de evidência, verificada a partir da elaboração desta revisão sistemática, foi também objeto de discussão de Park et al.,[39] em metanálise que incluiu nove estudos de coorte prospectivos publicados até dezembro de 2017, envolvendo a comparação entre a fusão lombar minimamente invasiva e a técnica convencional. Os resultados encontrados nesse estudo demonstram que as técnicas de fusão lombar minimamente invasivas são mais efetivas comparada as técnicas abertas no tratamento para espondilolisteses no que se refere a melhora da função e redução das taxas de infecção, perda sanguínea e tempo de internação. No entanto, não houve diferença significativa em parâmetros como melhora da dor, taxas de fusão, complicações ou necessidade de cirurgias subsequentes. Em contrapartida, o estudo prospectivo de Giorgi et al.,[40] que envolveu 66 participantes e *follow-up* de 2 anos, reportam resultados satisfatórios obtidos a partir da técnica minimamente invasiva (taxa de fusão de 96,8% em análises radiográficas), com baixa de taxa de complicações pós-operatórias (6,1%), demonstrando a necessidade da condução de estudos mais robustos para obtenção de resultados significativos e confiáveis.

CONCLUSÕES

Apesar do nível de evidência da maioria dos estudos incluídos dificultar a demonstração de eficácia e superioridade entre as técnicas cirúrgicas revisadas, os achados referentes ao procedimento minimamente invasivo apontam para uma abordagem segura e confiável para o tratamento de doenças lombares. Muitos dos estudos com níveis de evidência mais baixos apresentam resultados favoráveis e adicionam informações à nossa compreensão sobre a aplicação da técnica e da instrumentação em casos raros e críticos de distúrbios lombares, entretanto ensaios clínicos, estudos prospectivos e estudos de coorte podem ser mais indicados e confiáveis para fins de determinação da melhor abordagem a ser escolhida para cada paciente em populações mais generalizadas.

Todos os autores declaram não haver nenhum potencial conflito de interesses referente a este artigo.

CONTRIBUIÇÕES DOS AUTORES: Cada autor contribuiu individual e significantemente para o desenvolvimento deste manuscrito. VMB: Participação ativa na discussão dos resultados, revisão e aprovação da versão final; FVCS: Participação ativa na discussão dos resultados, revisão e aprovação da versão final, revisão de literatura; EAI: Participação ativa na discussão dos resultados, revisão e aprovação da versão final, análise e interpretação dos dados; FJO: Participação ativa na discussão dos resultados, revisão e aprovação da versão final, revisão de literatura; TS: Participação ativa na discussão dos resultados, revisão e aprovação da versão final, análise e/ou interpretação dos dados; SC: Participação ativa na discussão dos resultados, revisão e aprovação da versão final, localização dos estudos; DAP: Participação ativa na discussão dos resultados, revisão e aprovação da versão final, localização dos estudos.

REFERÊNCIAS

1. Bono CM, Lee CK. Critical analysis of trends in fusion for degenerative disc disease over the past 20 years: influence of technique on fusion rate and clinical outcome. Spine (Phila Pa 1976). 2004;29(4):455–63.
2. Deyo RA, Mirza SK, Martin BI, Kreuter W, Goodman DC, Jarvik JG. Trends, major medical complications, and charges associated with surgery for lumbar spinal stenosis in older adults. JAMA. 2010;303(13):1259–65.
3. Yoshihara H, Yoneoka D. National trends in the surgical treatment for lumbar degenerative disc disease: United States, 2000 to 2009. Spine J. 2015;15(2):265–71.
4. Yavin D, Casha S, Wiebe S, Feasby TE, Clark C, Isaacs A, et al. Lumbar fusion for degenerative disease: a systematic review and meta-analysis. Clin Neurosurg. 2017;80(5):701–15.
5. Thomsen K, Christensen FB, Eiskjær SP, Hansen ES, Fruensgaard S, Bünger CE. The effect of pedicle screw instrumentation on functional outcome and fusion rates in posterolateral lumbar spinal fusion: A prospective, randomized clinical study. Spine (Phila Pa 1976). 1997;22(24):2813–22.
6. Bjarke Christensen F, Stender Hansen E, Laursen M, Thomsen K, Bünger CE. Long-term functional outcome of pedicle screw instrumentation as a support for posterolateral spinal fusion: randomized clinical study with a 5-year follow-up. Spine (Phila Pa 1976). 2002;27(12):1269–77.
7. Wang MY. Percutaneous thoracolumbar pedicle screw fixation: is it time to revisit spinal fracture treatment? World Neurosurg. 2010;74(6):570–1.
8. Foley KT, Gupta SK. Percutaneous pedicle screw fixation of the lumbar spine: preliminary clinical results. J Neurosurg. 2002;97(1 Suppl):7–12.
9. Kim DY, Lee SH, Sang KC, Lee HY. Comparison of multifidus muscle atrophy and trunk extension muscle strength: Percutaneous versus open pedicle screw fixation. Spine (Phila Pa 1976). 2005;30(1):123–9.
10. Foley K, Holly L, Schwender J. Minimally invasive lumbar fusion. Spine (Phila Pa 1976). 2003;28(15S):S26-35.
11. Logroscino CA, Proietti L, Pola E, Scaramuzzo L, Tamburrelli FC. A minimally invasive posterior lumbar interbody fusion for degenerative lumbar spine instabilities. Eur Spine J. 2011;20(S1):S41-5.
12. Holly LT, Schwender JD, Rouben DP, Foley KT. Minimally invasive transforaminal lumbar interbody fusion: indications, technique, and complications. Neurosurg Focus. 2006;20(3):E6.
13. Dangelmajer S, Zadnik PL, Rodriguez ST, Gokaslan ZL, Sciubba DM. Minimally invasive spine surgery for adult degenerative lumbar scoliosis. Neurosurg Focus. 2014;36(5):E7.
14. Liberati A, Altman DG, Tetzlaff J, Mulrow C, Gøtzsche PC, Ioannidis JPA, et al. The PRISMA statement for reporting systematic reviews and meta-analyses of studies that evaluate health care interventions: explanation and elaboration. J Clin Epidemiol. 2009;339:b2700.
15. Moher D, Liberati A, Tetzlaff J, Altman DG, Altman D, Antes G, et al. Preferred reporting items for systematic reviews and meta-analyses: the PRISMA statement (Chinese edition).Chin J Integr Med. 2009;339:b2535.
16. Durieux N, Pasleau F, Howick J. The Oxford 2011 levels of evidence. Oxford Centre for Evidence-based Medicine. 2011.
17. Chachan S, Bae J, Lee S, Suk J, Shin S. Microscopic anterior neural decompression combined with oblique lumbar interbody fusion—a technical note. World Neurosurg. 2019;121:37–43.
18. Kim HJ, Kang KT, Chun HJ, Hwang JS, Chang BS, Lee CK, et al. Comparative study of 1-year clinical and radiological outcomes using robot-assisted pedicle screw fixation and freehand technique in posterior lumbar interbody fusion: A prospective, randomized controlled trial. Int J Med Robot. 2018;14(4):e1917.
19. Anand N, Kong C, Fessler RG. A staged protocol for circumferential minimally invasive surgical correction of adult spinal deformity. Neurosurgery. 2017;81(5):733–9.
20. Coe J, Zucherman J, Kucharzyk D, Poelstra K, Miller L, Kunwar S. Multiexpandable cage for minimally invasive posterior lumbar interbody fusion. Med Devices (Auckl). 2016;9:341–7.
21. Maruo K, Tachibana T, Inoue S, Arizumi F, Yoshiya S. Hemothorax caused by the trocar tip of the rod inserter after minimally invasive transforaminal lumbar interbody fusion: case report. J Neurosurg Spine. 2016;24(3):394–7.
22. Wang Q, Xu Y, Chen R, Dong J, Liu B, Rong L. A novel indication for a method in the treatment of lumbar tuberculosis through minimally invasive extreme lateral interbody fusion (XLIF) in combination with percutaneous pedicle screws fixation in an elderly patient: A case report. Medicine (Baltimore). 2016;95(48):e5303.
23. Dailey S, Crawford A, Asghar F. Implant failure following posterior spinal fusion-caudal migration of a fractured rod: case report. Spine Deform. 2015;3(4):380–5.
24. Kim HJ, Lee SH, Chang BS, Lee CK, Lim TO, Hoo LP, et al. Monitoring the quality of robot-assisted pedicle screw fixation in the lumbar spine by using a cumulative summation test. Spine (Phila Pa 1976). 2015;40(2):87–94.
25. Sarwahi V, Amaral T, Wendolowski S, Gecelter R, Gambassi M, Plakas C, et al. Minimally invasive scoliosis surgery: a novel technique in patients with neuromuscular scoliosis. Biomed Res Int. 2015;2015:481945.
26. Brodano GB, Martikos K, Vommaro F, Greggi T, Boriani S. Less invasive surgery in idiopathic scoliosis: a case report. Eur Rev Med Pharmacol Sci. 2014;18(1 Suppl):24–8.
27. Tender G. Caudal vertebral body fractures following lateral interbody fusion in nonosteoporotic patients. Ochsner J. 2014;14(1):123–30.
28. Wang J, Zhou Y, Zhang ZF, Qing Li C, Jie Zheng W, Liu J. Comparison of the clinical outcome in overweight or obese patients after minimally invasive versus open transforaminal lumbar interbody fusion. J Spinal Disord Tech. 2014;27(4):202–6.
29. Ntourantonis D, Tsekouras V, Korovessis P. Delayed fatal lumbar artery bleeding following less invasive posterolateral decompression and fusion. Spine (Phila Pa 1976). 2018;43(16):e976-9.
30. Fomekong E, Pierrard J, Danse E, Tombal B, Raftopoulos C. An unusual case of ureteral perforation in minimally invasive pedicle screw instrumentation: case report and review of the literature. World Neurosurg. 2018;111:28–35.
31. Agarwal N, Choi PA, Sekula RF. Minimally invasive spine surgery for unstable thoracolumbar burst fractures: a case series. Surg J (NY). 2016;2(4):e131-8.
32. Suratwala SJ, Cronin M, Kondra K, Leone V. Acute renal infarction after lateral lumbar interbody spinal fusion for kyphoscoliosis. Spine Deform. 2016;4(5):385–9.
33. Funao H, Kebaish KM, Isogai N, Koyanagi T, Matsumoto M, Ishii K. Utilization of a technique of percutaneous S2 alar-iliac fixation in immunocompromised patients with spondylodiscitis. World Neurosurg. 2017;97:757.e11-757.e18.
34. Phan K, Mobbs RJ. Sacrum fracture following L5-S1 stand-alone interbody fusion for isthmic spondylolisthesis. J Clin Neurosci. 2015;22(11):1837–9.
35. Wakita H, Shiga Y, Ohtori S, Kubota G, Inage K, Sainoh T, et al. Less invasive corrective surgery using oblique lateral interbody fusion (OLIF) including L5-S1 fusion for severe lumbar kyphoscoliosis due to L4 compression fracture in a patient with Parkinson's disease: a case report. BMC Res Notes. 2015;8:126.
36. Staub BN, Holman PJ. Lateral retroperitoneal transpsoas interbody fusion in a patient with achondroplastic dwarfism. J Neurosurg Spine. 2015;22(2):162–5.
37. Chin KR, Seale J, Cumming V. Mini-open or percutaneous bilateral lumbar transfacet pedicle screw fixation: a technical note. J Spinal Disord Tech. 2015;28(2):61–5.
38. Sarwahi V, Horn J, Kulkarni P, Wollowick A, Lo Y, Gambassi M, et al. Minimally invasive surgery in patients with adolescent idiopathic scoliosis. Clin Spine Surg. 2016;29(8):331–40.
39. Park Y, Seok SO, Lee S Bin, Ha JW. Minimally invasive lumbar spinal fusion is more effective than open fusion: a meta-analysis. Yonsei Med J. 2018;59(4):524–38.
40. Giorgi H, Prebet R, Andriantsimiavona R, Tropiano P, Blondel B, Parent H. Minimally invasive transforaminal lumbar interbody fusion with unilateral pedicle screw fixation (UNILIF): morbidity, clinical and radiological 2-year outcomes of a 66-patient prospective series. Eur Spine J. 2018;27(8):1933–9.

O DECÚBITO AFETA A POSIÇÃO DOS ELEMENTOS NEURAIS? ESTUDO DE RESSONÂNCIA MAGNÉTICA COMPARANDO A POSIÇÃO DORSAL E LATERAL

DOES DECUBITUS AFFECT NEURAL ELEMENTS POSITIONING? A MRI STUDY COMPARING DORSAL AND LATERAL POSITION

¿LA POSICIÓN AFECTA EL POSICIONAMIENTO DE LOS ELEMENTOS NEURALES? UN ESTUDIO DE RM QUE COMPARA LA POSICIÓN DORSAL Y LATERAL

Lucas Nunes Sales de Melo,[1] Rafael Barreto Silva,[2] José Carlos Barbe Gonçalves,[3] Gabriela Aiello Fernandes Pantaroto[4]

1. Fundação Centro Médico de Campinas, Campinas, SP, Brasil.
2. Instituto Wilson Mello, Campinas, SP, Brasil.
3. Instituto da Coluna de Campinas, Campinas, SP, Brasil.
4. Próton Diagnósticos, Campinas, SP, Brasil.

RESUMO

Objetivo: Avaliar o deslocamento das estruturas nervosas conforme o decúbito do paciente em um estudo de Ressonância Nuclear Magnética (RNM). Métodos: Foram realizadas RNM em 20 pacientes em uma clínica de radiologia em decúbito dorsal e lateral direito. A medida considerada será a menor distância entre a dura-máter e a parede medial do pedículo. Resultados: A maior medida em decúbito lateral esquerdo foi 11,6 mm, em decúbito lateral direito foi 12,2 mm, em decúbito dorsal direito foi 10,5 mm e no esquerdo, 9,2 mm. O espaço entre a parede medial do pedículo é maior em decúbito lateral em alguns pacientes e, em outros, em decúbito dorsal. O deslocamento médio das medidas à esquerda foi 1,14 mm e à direita 1,355 mm. Conclusões: As estruturas se deslocaram, em média, pouco mais de 1 mm nas posições estudadas. O posicionamento do paciente na cirurgia não muda o espaço a ser abordado, sendo de escolha do cirurgião, conforme a sua curva de aprendizado. ***Nível de evidência II; Estudo prospectivo de menor qualidade*.**

Descritores: Decúbito Dorsal; Dor Lombar; Imagem por Ressonância Magnética; Posicionamento do Paciente.

ABSTRACT

Objective: To evaluate the displacement of nerve structures according to the decubitus position of the patient in a magnetic resonance imaging (MRI) study. Methods: MRI was performed at a radiology clinic in 20 patients in dorsal and right lateral decubitus. The measurement considered was the shortest distance between the dura mater and the medial wall of the pedicle. Results: The largest measurement was 11.6 mm in left lateral decubitus, 12.2 mm in right lateral decubitus, 10.5 mm in right dorsal decubitus, and 9.2 mm in left dorsal decubitus. In some patients the space between the medial wall of the pedicle and the dura mater was larger when in lateral decubitus, while in others when in dorsal decubitus. The mean displacement of the measurements on the left was 1.14 mm and on the right 1.355 mm. Conclusions: The structures moved on average little more than 1 mm in the positions studied. The positioning of the patient for surgery does not change the space to be approached, being the surgeon's choice according to his learning curve. ***Level of evidence II; Prospective study of lower quality.***

Keywords: *Supine Position; Low Back Pain; Magnetic Resonance Imaging; Patient Positioning.*

RESUMEN

Objetivo: Evaluar el desplazamiento de las estructuras nerviosas conforme al decúbito del paciente en un estudio de Resonancia Nuclear Magnética (RNM). Métodos: Fueron realizadas RNM en 20 pacientes en una clínica de radiología en decúbito dorsal y lateral derecho. La medida considerada será la menor distancia entre la duramadre y la pared medial del pedículo. Resultados: La mayor medida en decúbito lateral izquierdo fue 11,6 mm, en decúbito lateral derecho fue 12,2 mm, en decúbito dorsal derecho fue 10,5 mm y en el izquierdo, 9,2 mm. El espacio entre la pared medial del pedículo es mayor en decúbito lateral en algunos pacientes y, en otros, en decúbito dorsal. El desplazamiento promedio de las medidas a la izquierda fue 1,14 mm y a la derecha de 1,355 mm. Conclusiones: Las estructuras se desplazaron, en promedio, poco más de 1 mm en las posiciones estudiadas. El posicionamiento del paciente en la cirugía no cambia el espacio a ser abordado, siendo la elección del cirujano conforme a su curva de aprendizaje. ***Nivel de evidencia II; Estudio prospectivo de menor calidad.***

Descriptores: *Posición Supina; Dolor de la Región Lumbar; Imagen por Resonancia Magnética; Posicionamiento del Paciente.*

INTRODUÇÃO

As lombalgias são um grave problema de saúde pública mundial, sendo a segunda causa de atendimento nas unidades de pronto atendimento, afetando cerca de 85% das pessoas ao redor do mundo, movimentando mais de 200 bilhões dólares anualmente, além de ser a maior causa de afastamento das atividades laborais em indivíduos com menos de 45 anos.[1,2] Diante da relevância do tema surgem em grande velocidade novos conceitos no tratamento e manejo dessa patologia, sejam eles a respeito de terapias medicamentosas, meios conservadores, custo-efetividade do tratamento ou novas técnicas cirúrgicas.

Estudo realizado no Instituto Wilson Mello, Campinas, SP, Brasil.
Correspondência: Lucas Nunes Sales de Melo. Rua Santo Antônio, 233, ap. 102, Cambuí, Campinas, SP, Brasil. 13024-440. lucasnsmelo@gmail.com

http://dx.doi.org/10.1590/S1808-185120201904233015

CC BY

Recebido em 14/01/2020 aceito em 05/05/2020

As lombalgias são de origem multifatorial, relacionadas principalmente às hérnias discais lombares (HDL), doença degenerativa discal (DDD), dor axial mecânica, estenose de canal lombar, dentre tantas outras patologias. A minoria dos pacientes com lombalgias tem indicação formal de cirurgia.[3] Com o passar dos anos foram sendo desenvolvidos métodos cada vez menos invasivos para tratar essa patologia, tendo como objetivo o menor tempo de internação hospitalar, retorno mais rápido às atividades laborais, diminuição de custos, preservação da biologia do organismo e o bem-estar do paciente. Além de uma anamnese e exame clínico criterioso, alguns casos demandam exames complementares, sendo a Ressonância Nuclear Magnética (RNM) o padrão ouro para diagnóstico da etiologia da lombalgia.

A cirurgia endoscópica da coluna tem ganho cada vez mais força no tratamento cirúrgico das lombalgias por propor em sua essência o que foi mencionado anteriormente, sendo realizada com acessos transforaminais ou interlaminares. O sítio para intervenção cirúrgica é pequeno dependendo de uma grande curva de aprendizado para realizar esse procedimento.

O posicionamento do paciente é etapa crucial para qualquer procedimento cirúrgico, podendo ser algo elementar para o sucesso da intervenção. Este estudo propõe analisar o posicionamento das estruturas nervosas em relação à parede medial do pedículo de acordo com o posicionamento do paciente durante um exame de RNM. O posicionamento dessas estruturas e o aumento da distância proposta neste trabalho pode gerar novos rumos no posicionamento do paciente e realização da cirurgia endoscópica da coluna.

MÉTODOS

Estudo prospectivo aprovado pelo Comitê de Ética em Pesquisa com Seres Humanos sob CAAE número 97173018.5.0000.5599. Foram realizados exames de RNM em 20 pacientes (n=20), em clínica especializada em radiologia, nos decúbitos dorsal e lateral direito. Foi utilizado o mesmo aparelho de RNM (RM Philips Achieva 1,5T), utilizando a sequência volumétrica isotrópica em T2 com cortes com 1,0 mm de espessura para todos os pacientes.

Participaram deste estudo 20 pacientes (idade: 36 ± 8 anos), sendo 15 mulheres (75%) e 5 homens (25%).

A medida considerada no estudo foi a menor distância entre a dura-máter e a parede medial do pedículo de L5. (Figura 1) Todas as medidas foram feitas por um único médico radiologista utilizando o software de reformatação multiplanar das imagens adquiridas em workstation dedicada (Extended MR WorkSpace 2.6.3.5). As medidas foram tomadas na saturação de imagens em T2. Foram incluídos pacientes com indicação de RNM para coluna lombar, solicitadas previamente pelo seu médico assistente. Todos os pacientes do estudo já tinham diagnóstico de alguma patologia da coluna com indicação de realização do exame proposto. Foram excluídos do estudo pacientes com idade inferior a 20 anos e superior a 50 anos, aqueles com diagnóstico de deformidades espinhais, tumores intra e extra durais e espondilolistese.

A distribuição dos dados foi verificada pelo Teste de Shapiro Wilk e por inspeção dos valores de assimetria e curtoses. Para a comparação das medidas entre os posicionamentos em decúbito lateral e decúbito dorsal foram aplicados Testes *t* de *Student* para amostras pareadas. Adicionalmente foram apresentadas as diferenças médias das mensurações entre os decúbitos e os respectivos intervalos com 95% de confiança (IC 95%). Para analisar a associação entre a idade e as diferenças observadas entre os diferentes decúbitos lateral e dorsal, nos lados direito e esquerdo, foram utilizados coeficientes de correlação de Pearson. Todas as análises foram conduzidas no software *PASW Statistics 18.0* (SPSS Inc., Chicago, USA). O nível de significância (α) adotado foi de 5% ($P < 0,05$).

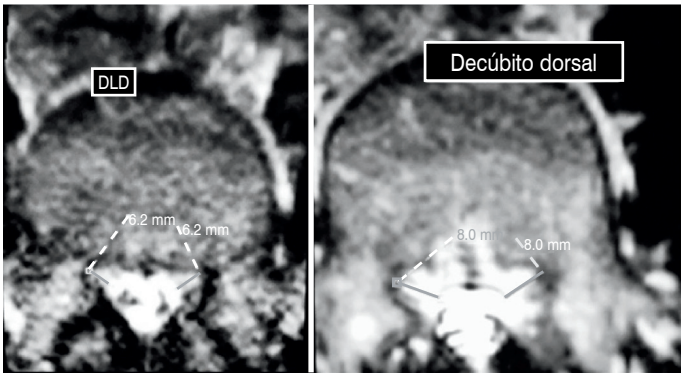

Figura 1. Imagem da RM nos decúbitos lateral direito à esquerda e dorsal à direita e suas respectivas mensurações.

RESULTADOS

Não houve diferença significativa para as mensurações das diferenças entre os posicionamentos nos decúbitos lateral e dorsal para ambos os lados esquerdo (diferença média = -0,36 mm; IC95% = -0,94 a 0,21; P = 0,203) e direito (diferença média = -0,58 mm; IC95% = -1,29 a 0,14 mm; P = 0,111). As diferenças entre os decúbitos lateral e dorsal variaram de -1,8 a 2,4 mm no lado esquerdo e de -3,3 a 3,1 mm. (Figura 2A e Figura 2B)

Adicionalmente não foi observada associação significativa da idade dos pacientes com as diferenças mensuradas entre os decúbitos lateral e dorsal dos lados esquerdo (r = -0,191, P = 0,435) (Figura 3A) e direito (r = -0,240, P = 0,322). (Figura 3B)

DISCUSSÃO

Poucos estudos na literatura médica investigam a influência do posicionamento das estruturas nervosas com a mudança no posicionamento do paciente para a realização de exames de imagem. A

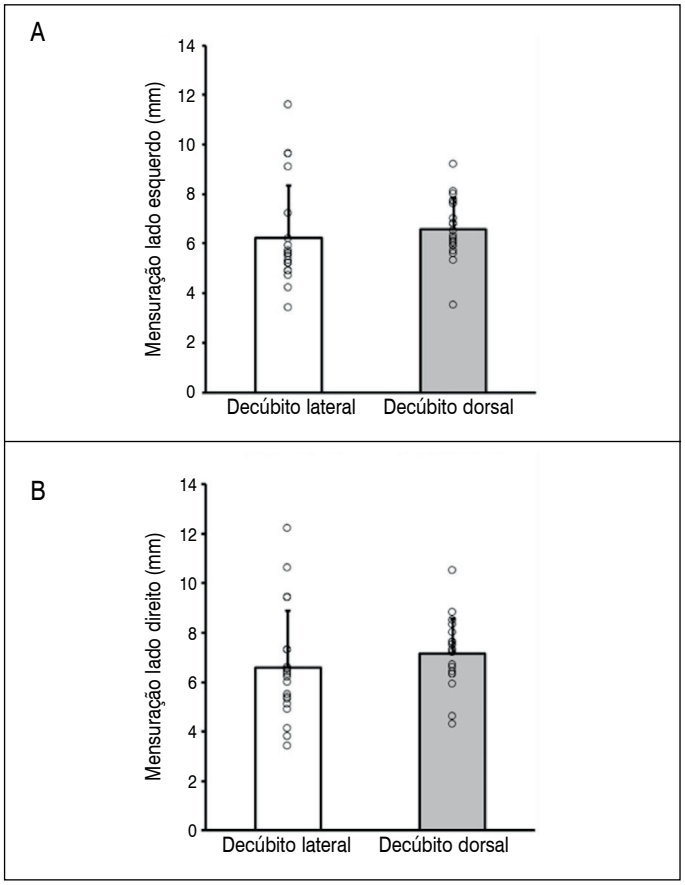

Figura 2. (A). Deslocamento dos elementos neurais no lado esquerdo. (B). Deslocamento dos elementos neurais no lado direito. Dados apresentados em média (barras), desvio padrão (linha superior à barra) e valores individuais (círculos abertos).

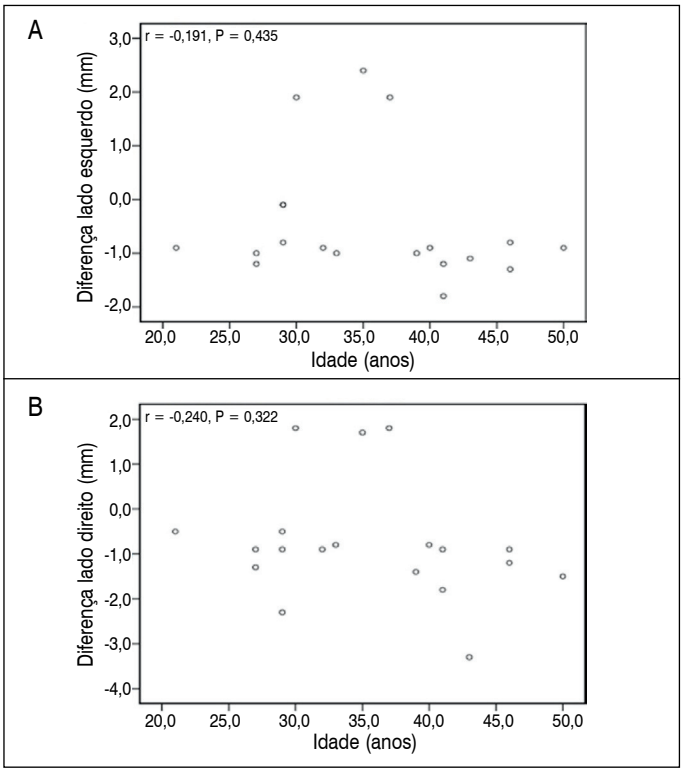

Figura 3. Associação entre idade e diferença no deslocamento nervoso do lado esquerdo (A) e direito (B).

ressonância magnética é o exame padrão ouro para o diagnóstico de diversas doenças degenerativas da coluna, tais como, estenose de canal, hérnias discais, dentre outras patologias, pois mostra maior delineamento das imagens tanto de tecidos moles quanto ósseos.

No ano de 2010 uma pesquisa cuja proposta foi ver o deslocamento medular em um exame de RMN na coluna torácica observou o paciente em posições de, inclinação lateral, sentado e na posição convencional de realização do exame, e concluiu que as distâncias entre a dura-máter posterior e a medula espinhal eram mais largas na região do ápice da cifose torácica e com o voluntário na posição sentada (cabeça baixa).[4]

Em 2014 uma série de casos estudando a movimentação das estruturas neurológicas em exames de RMN dinâmicos, permitiu concluir que o deslocamento das estruturas médio foi de três milímetros.[5]

Seguindo o mesmo raciocínio, outro estudo[6] de 2016 mostrou que a mielografia dinâmica era um exame de essencial valor para o diagnóstico da estenose de canal lombar, já que 23% dos pacientes com essa patologia tem RMN inconclusiva.

Outro estudo comparou o tamanho do saco dural durante exames de RMN em decúbito dorsal, em posição ortostática e mielografias, concluindo que o exame em pé reproduz mais as características clínicas dos pacientes com diagnóstico de estenose do canal lombar.[7]

A evolução tanto dos exames complementares quanto das técnicas cirúrgicas estimula a pesquisa, otimização e inovação no tratamento das enfermidades da coluna. A realização de exames dinâmicos e a reprodução do posicionamento cirúrgico do paciente na realização de exames complementares pode vir a ser crucial para tratamento cirúrgico das patologias da coluna vertebral.

Em 2015 foi estudado o tamanho do forame em 50 pacientes submetidos a exames de RMN em três posições diferentes, decúbito dorsal, inclinação lateral e em posição ortostática com hiperlordose e foi demonstrada alteração no diâmetro do mesmo, corroborando com a ideia de que a estenose de canal é uma doença dinâmica e a realização de exames complementares em diferentes posições são ferramentas válidas para o diagnóstico e tratamento da doença.[8]

Mais recentemente, em 2018, uma revisão sobre a realização de RMN dinâmicas mostrou que elas podem ser úteis no diagnóstico de doenças que passam desapercebidas nos exames realizados em posição convencional.[9] A cirurgia endoscópica da coluna conta com acessos transforaminais e interlaminares, algumas escolas preconizam o acesso transforaminal pelo decúbito lateral advogando do maior espaço entre as estruturas nervosas em comparação ao decúbito ventral, enquanto outras têm preferência pelo posicionamento tradicional do doente em decúbito ventral.

Este estudo mostra por meio de exames de ressonância magnética o real deslocamento dessas estruturas e foi idealizado pensando na posição pré-operatória do paciente posicionado lateralmente e a posição de realização tradicional do exame (paciente em decúbito dorsal).

Esse é um viés do estudo, porém futuras pesquisas poderão comparar o deslocamento das estruturas nervosas no exame de ressonância simulando as posições reais de realização da cirurgia.

O estudo nos mostra que a escolha do decúbito em relação ao aumento do espaço das estruturas neurológicas é desprezível, permitindo concluir que o posicionamento do paciente pode ser escolhido pelo cirurgião conforme sua preferência, experiência e curva de aprendizado em cirurgias da coluna.

CONCLUSÕES

Podemos observar nesse estudo que as estruturas se deslocaram em média pouco mais que 1 mm nas posições estudadas, e que o posicionamento do paciente na cirurgia não muda o espaço a ser abordado, podendo ser de escolha do cirurgião conforme sua curva de aprendizado.

Todos os autores declaram não haver nenhum potencial conflito de interesses referente a este artigo.

CONTRIBUIÇÃO DE AUTORES: Cada autor contribuiu individual e significativamente para o desenvolvimento do manuscrito. LNSM: conceito intelectual e elaboração do projeto, redação, discussão dos resultados, análise estatística e revisão final do manuscrito. RBS: conceito intelectual e elaboração do projeto, indicação dos pacientes, revisão e aprovação da versão final do artigo. JCBG: conceito intelectual, indicação dos pacientes, revisão e aprovação da versão final do artigo. GAFP: mensuração das medidas nos exames de ressonância magnética, captação dos pacientes.

REFERÊNCIAS

1. Katz JN. Lumbar disc disorders and low-back pain: socioeconomic factors and consequences. J Bone Joint Surg Am. 2006;88(Suppl 2):21-4.
2. Rubin DI. Epidemiology and risk factors for spine pain. Neurol Clin. 2007;25(2):353-71.
3. Phillips FM, Slosar PJ, Youssef JA, Andersson G, Papatheofanis F. Lumbar Spine Fusion for Chronic Low Back Pain due to Degenerative Disc Disease: A Systematic Review. Spine (Phila Pa 1976). 2013;38(7):E409-22.
4. Lee RA, van Zundert AA, Botha CP, Lataster LM, van Zundert TC, van der Ham WG, et al. The anatomy of the thoracic spinal canal in different postures: a magnetic resonance imaging investigation. Reg Anesth Pain Med. 2010;35(4):364-9.
5. Koh J, Chaudhary V, Jeon EK, Dhillon G. Automatic spinal canal detection in lumbar MR images in the sagittal view using dynamic programming. Comput Med Imaging Graph. 2014;38(7):569-79.
6. **Michelini G, Corridore A, Torlone S, Bruno F, Marsecano C, Capasso R, et al. Dynamic MRI in the evaluation of the spine: state of the art. Acta Biomed. 2018;89(1-S):89-101.**
7. Kanno H, Endo T, Ozawa H, Koizumi Y, Morozumi N, Itoi E, et al. Axial loading during magnetic resonance imaging in patients with lumbar spinal canal stenosis: does it reproduce the positional change of the dural sac detected by upright myelography? Spine (Phila Pa 1976). 2012;37(16):E985-92.
8. **Kubosch D, Vicari M, Siller A, Strohm PC, Kubosch EJ, Knöller S, et al. The Lumbar Spine as a Dynamic Structure Depicted in Upright MRI. Medicine (Baltimore). 2015;94(32):e1299.**
9. Merkle M, Maier G, Danz S, Kaminsky J, Tatagiba MS, Hebela NM, et al. The value of dynamic radiographic myelography in addition to magnetic resonance imaging in detection lumbar spinal canal stenosis: A prospective study. Clin Neurol Neurosurg. 2016;143:4-8.

ANÁLISE DA CONFIABILIDADE DA CLASSIFICAÇÃO DE LEE PARA HÉRNIAS DE DISCOS LOMBARES

ANALYSIS OF THE RELIABILITY OF THE LEE CLASSIFICATION FOR LUMBAR DISC HERNIATIONS

ANÁLISIS DE LA CONFIABILIDAD DE LA CLASIFICACIÓN DE LEE PARA HERNIAS DE DISCOS LUMBARES

Luan Celso Gonçalves,[1] Alberto Ofenhejm Gotfryd,[1] Maria Fernanda Silber Caffaro,[1] Nelson Astur,[1] Rodrigo Goes Medéa de Mendonça,[1] Mariana Kei Toma,[1] Robert Meves[1]

1. Irmandade da Santa Casa de Misericórdia de São Paulo, São Paulo, SP, Brasil.

RESUMO

Objetivo: Avaliar a confiabilidade intra e interobservador da classificação de Lee et al., para hérnias migradas de disco lombar. Métodos: Ahn Y et al., em 2018, demonstraram a acurácia dessa classificação para radiologistas. Entretanto, as imagens de ressonância magnética são muitas vezes interpretadas por ortopedistas. Sendo assim, foi realizado um estudo transversal por meio da avaliação de exames de ressonância magnética de 82 casos diagnosticados com hérnia de disco lombar. As imagens foram avaliadas por quatro médicos, sendo três ortopedistas especialistas em cirurgia da coluna e um radiologista. Foi realizada a análise de confiabilidade intra e interobservador com o uso de porcentagem de concordância e do método Kappa. Resultados: A relação das classificações utilizadas pelos quatro avaliadores tiveram, em sua maior proporção, as classificações tipo "zona 3" e "zona 4" em ambos os momentos de avaliação. Os níveis anatômicos mais acometidos foram L5-S1 (48,8%) e L4-L5 (41,4%). A concordância intra e interobservador, que comparou os dois momentos de avaliação dos exames complementares dos participantes envolvidos, obteve classificações de moderada a muito boa. Conclusões: A classificação de Lee apresentou confiabilidade intra e interobservador moderada a muito boa para a avaliação de hérnia migrada de disco lombar. ***Nível de evidência II; Estudo Retrospectivo.***

Descritores: Região Lombossacral; Deslocamento do Disco Intervertebral; Espectroscopia de Ressonância Magnética; Vértebras Lombares.

ABSTRACT

Objective: To evaluate the intra- and interobserver reliability of the Lee et al., classification for migrated lumbar disc herniations. Methods: In 2018, Ahn Y et al., demonstrated the accuracy of this classification for radiologists. However, magnetic resonance images are often interpreted by orthopedists. Thus, a cross-sectional study was conducted by evaluating the magnetic resonance images of 82 patients diagnosed with lumbar disc herniation. The images were evaluated by 4 physicians, 3 of whom were spinal orthopedic specialists and 1 of whom was a radiologist. The intra- and interobserver analysis was conducted using the percentage of concordance and the Kappa method. Results: The report of the classifications used by the four observers had a higher proportion of "zone 3" and "zone 4" type classifications in both evaluation moments. The most affected anatomical levels were L5-S1 (48.2%) and L4-L5 (41.4%). The intra- and interobserver concordance, when comparing both moments evaluation of the complementary examinations of the participants involved, was classified as moderate and very good. Conclusions: Lee's classification presented moderate to very good intra- and interobserver reliability for the evaluation of migrated lumbar disc herniation. ***Level of evidence II; Retrospective Study.***

Keywords: *Lumbosacral Region; Intervertebral Disc Displacement; Magnetic Resonance Spectroscopy; Lumbar Vertebrae.*

RESUMEN

Objetivo: Evaluar la confiabilidad intra e interobservador de la clasificación de Lee et al., para hernias migradas de disco lumbar. Métodos: Ahn Y et al., en 2018, demostraron la exactitud de esa clasificación para los radiólogos. Entretanto, las imágenes de resonancia magnética son a menudo interpretadas por ortopedistas. Siendo así, fue realizado un estudio transversal a través de la evaluación de exámenes de resonancia magnética de 82 casos diagnosticados con hernia de disco lumbar. Las imágenes fueron evaluadas por cuatro médicos, siendo tres ortopedistas especialistas en cirugía de la columna y un radiólogo. Se realizó el análisis de confiabilidad intra e interobservador con el uso de porcentaje de concordancia y Método Kappa. Resultados: La relación de las clasificaciones utilizadas por los cuatro evaluadores tuvieron, en su mayor proporción, las clasificaciones tipo "zona 3" y "zona 4" en ambos momentos de evaluación. Los niveles anatómicos más acometidos fueron L5-S1 (48,8%) y L4-L5 (41,4%). La concordancia intra e interobservador, que comparó los dos momentos de evaluación de los exámenes complementarios de los participantes involucrados, obtuvo clasificaciones de moderada a muy buena. Conclusiones: La clasificación de Lee presentó confiabilidad intra e interobservador moderada a muy buena para la evaluación de hernia migrada discal lumbar. ***Nivel de evidencia II; Estudio Retrospectivo.***

Descriptores: *Región Lumbosacra; Desplazamiento del Disco Intervertebral; Espectroscopía de Ressonancia Magnetica; Vértebras Lumbares.*

Estudo realizado na Irmandade da Santa Casa de Misericórdia de São Paulo. Rua Dr. Cesário Mota Junior, 112, Vila Buarque, São Paulo, SP, Brasil. 01221-020.
Correspondência: Luan Celso Gonçalves. Rua Cubatão, 1111, Vila Mariana, São Paulo, SP, Brasil. 04013-044. luan.cirurgiadacoluna@gmail.com

CC BY

http://dx.doi.org/10.1590/S1808-185120201904221700

Received on 03/25/2019 accepted on 03/27/2020

INTRODUÇÃO

Hérnias de disco são deslocamentos do material de disco intervertebral para além das margens fisiológicas do espaço intervertebral e são caracterizadas no plano axial como protrusas ou extrusas. Os tipos de hérnia são definidos com base no tamanho da distância da altura da hérnia em relação a base. Se uma porção do disco extruso se afasta do ânulo fibroso externo, é chamada de migração de disco.[1,2] Sequestro de disco ou fragmento livre é termo usado nos casos em que o fragmento herniado perde continuidade com o restante do disco.[3]

Discectomia endoscópica percutânea lombar (DEPL) é um procedimento cirúrgico para retirada do fragmento herniado do disco realizado por auxílio de vídeo pouco invasivo e que tem ganhado popularidade. Apesar de apresentar vantagens em relação à técnica tradicional de discectomia, tais como: pouca morbidade cirúrgica, menores índices de dor no pós-operatório e tempo de internação hospitalar,[4] o procedimento possui uma curva de aprendizado relativamente longa.[5] Além disso, depende da avaliação exata da localização do fragmento de disco herniado para que o posicionamento do endoscópico no momento cirúrgico seja preciso. Nesse contexto, a classificação proposta por Lee et al., em 2007, tem sido usada para determinar o grau de migração do fragmento discal herniado e auxilia a determinar a possibilidade de ressecção endoscópica da hérnia.

Ahn Y et al., em 2018, demonstrou a acurácia dessa classificação para radiologistas, entretanto as imagens de ressonância magnética são interpretadas muitas vezes por ortopedistas. Assim, o objetivo do presente estudo foi avaliar a confiabilidade intra e inter-observadores na classificação de Lee et al.,[1] utilizada para avaliação do grau de migração de hérnia discal lombar.

MÉTODOS

Foi realizado um estudo retrospectivo transversal através da avaliação de exames de imagens, feito em ressonância magnética de arquivos do sistema PACS (Sistema de Comunicação e Arquivamento de Imagens) da referida instituição de ensino e pesquisa de 82 casos diagnosticados com hérnia de disco lombar. O comitê de ética da devida instituição de ensino autorizou a ausência do Termo de Consentimento Livre e Esclarecido, visto que os pacientes não sofreram intervenção e nenhum dado pessoal seria divulgado durante a avaliação das imagens de ressonância magnética. Utilizou-se ressonância magnética com 1,5 Tesla (Signa, GE, Milwaukee), sendo que apenas cortes sagitais ponderados em T2 foram utilizados para análises.

As hérnias de disco migradas foram classificadas de acordo com a classificação proposta por Lee et al. (Tabela 1) (Figura 1) As imagens foram avaliadas por quatro médicos, sendo três ortopedistas especialistas em cirurgia da coluna e um radiologista. (Figura 2)

A classificação foi disponibilizada para consulta dos avaliadores durante todo o processo. Os quatro avaliadores repetiram a avaliação usando as mesmas imagens três meses após a primeira análise. Foram respeitadas com sigilo todas as imagens e informações quanto à identidade dos pacientes participantes.

Foram considerados como critérios de inclusão para este estudo homens e mulheres de todas as idades com diagnóstico de hérnia discal lombar admitidos em um hospital terciário, entre o período de 2016 a 2018. O diagnóstico ocorreu por meio de exames de ressonância magnética realizados na respectiva instituição.

Tabela 1. Classificação radiológica de Lee para hérnias discais migradas.

Zonas	Direção	Distância
Zona 1	Distante Superior	Da margem inferior do pedículo superior a 3 mm da margem inferior do pedículo superior.
Zona 2	Perto Superior	A partir de 3 mm abaixo da margem inferior do pedículo superior até a margem inferior do corpo vertebral superior.
Zona 3	Perto Inferior	Da margem superior do corpo vertebral inferior ao centro do pedículo inferior.
Zona 4	Distante Inferior	Do centro para a margem inferior do pedículo inferior.

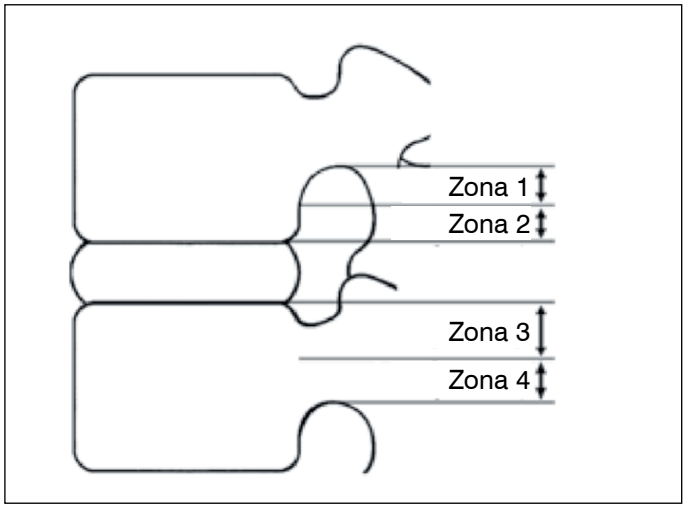

Figura 1. Regiões dos deslocamentos das hérnias lombares classificadas em quatro zonas.



Figura 2. Exemplo de ressonância magnética corte sagital ponderada em T2 com hérnia lombar migrada, Zona 4.

Exclui-se pacientes com cirurgia prévia da coluna lombar ou que tivessem outra doença no segmento em análise.

Foi realizada para análise dos dados a confiabilidade intra e inter-observador das avaliações de ressonância magnética utilizando porcentagem de concordância e estatísticas Kappa. De acordo com Landis e Koch, onde Kappa: 0 a 0,2 indica fraca concordância; 0,21 a 0,4 indica razoável concordância; 0,41 a 0,60 indica moderada concordância; 0,61 a 0,8 indica forte concordância; 0,81 a 1 indica quase perfeita concordância.[6] As análises dos dados foram realizadas utilizando do software estatístico *SPSS Statistics 21*.

O cálculo amostral foi realizado através do software estatístico R (Project for Statistical Computing) como o intervalo de confiança para avaliações envolvendo inter-avaliador com quatro avaliadores. Os valores envolvendo os limites inferior e superior foram de 0.6 e 0.8, respectivamente, totalizando o cálculo amostral de 82 casos.

O presente estudo conta com a aprovação no Comitê de Ética em Pesquisa na instituição em que foi desenvolvido sob parecer 2.283.507.

RESULTADOS

Dentre os 82 participantes, 44 (54%) eram homens e 38 (46%) mulheres, com a média idade de 45 anos. O nível lombar com maior frequência de hérnia de disco foi L5-S1 (48,8%), seguido de L4-L5 (41,4%). Em relação ao tratamento utilizado, 63 participantes foram submetidos a tratamento cirúrgico e 19 tratamento conservador. (Tabela 2)

A relação das classificações utilizadas por todos os quatro avaliadores pode ser visibilizada na Tabela 3. O local mais comum da migração do fragmento herniado do disco de acordo com a classificação foram as zonas 3 e 4 em ambos os momentos de avaliação. (Figura 3)

A concordância intra-observador, comparando os dois momentos de avaliação dos exames complementares dos participantes envolvidos, obteve, por meio do índice Kappa, o nível de concordância como "moderado" para o 1° observador (*k*: 0,45 ; p<0,05), o nível "bom" para o 2° observador (*k*: 0,61 ; p<0,05) e o nível "muito bom" ao 3° (*k*: 1,00 ; p<0,05) e 4° observadores (*k*: 0,98 ; p<0,05). (Tabela 4)

Ao avaliarmos a relação inter-observador encontrada no 1° momento, vemos melhores níveis de concordância ao comparar 3° e 4° observadores (*k*: 1,00 ; p<0,05), seguido da comparação entre o 2° e 3° observadores (*k*: 0,53 ; p<0,05) e 2° e 4° observadores (*k*: 0,53 ; p<0,05). (Tabela 5) Já na mesma avaliação, porém relacionada ao 2° momento, os níveis de concordância entre 3° e 4° observadores mantiveram os resultados mais positivos (*k*: 1,00 ; p<0,05), seguido da concordância de 1° e 4° observadores (*k*: 0,61 ; p<0,05). (Tabela 6)

Tabela 2. Dados clínicos e demográficos dos pacientes com hérnia de disco lombar.

Variáveis		No.
Indivíduos		**82**
Sexo	Masculino	38 (46,0%)
	Feminino	44 (54,0%)
Idade		45,0 ± 10,2
Nível da Hérnia Lombar	L1-L2	0
	L2-L3	1 (1,2%)
	L3-L4	7 (8,6%)
	L4-L5	34 (41,4%)
	L5-S1	40 (48,8%)
Tratamento	Cirúrgico	63 (76,8%)
	Conservador	19 (23,2%)

Tabela 3. Distribuição da Hérnia de disco lombar por avaliador.

Avaliador	Momento	Não migrada	Zona 1	Zona 2	Zona 3	Zona 4	Total
1	1	18	7	11	28	18	82
	2	3	7	16	47	9	82
2	1	8	15	10	31	18	82
	2	8	8	17	32	17	82
3	1	0	8	16	39	19	82
	2	0	8	16	39	19	82
4	1	0	8	16	39	19	82
	2	0	9	15	39	19	82
Total		37	70	117	294	138	656
%		5,6	10,7	18,0	44,8	21,0	

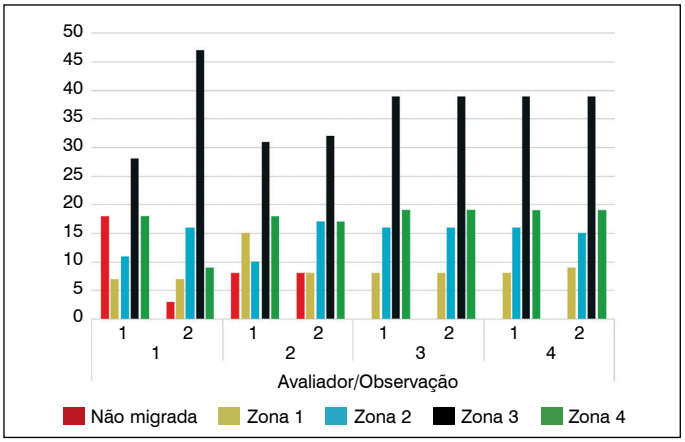

Figura 3. Frequência das classificações dos dois momentos para cada avaliador.

Tabela 4. Concordância intra-observador na avaliação 1 Vs. avaliação 2.

Observadores	k (Significância)	Nível de Concordância
1	0,45 (0,01)	Moderado
2	0,61 (0,01)	Bom
3	1,00 (0,01)	Muito Bom
4	0,98 (0,01)	Muito Bom

Nível de Significância: k > 0.80 (Muito Bom), 0.80 ≥ k > 0.60 (Bom), 0.60 ≥ k > 0.40 (Moderado), 0.40 ≥ k > 0.20 (Razoável), k ≤ 0.20 (Ruim).

Tabela 5. Concordância inter-observadores avaliação 1.

Observadores	k (Significância)	Nível de Concordância
1 Vs. 2	0,49 (0,01)	Moderado
1 Vs. 3	0,48 (0,01)	Moderado
1 Vs. 4	0,48 (0,01)	Moderado
2 Vs. 3	0,53 (0,01)	Moderado
2 Vs. 4	0,53 (0,01)	Moderado
3 Vs. 4	1,00 (0,01)	Muito Bom

Nível de Significância: k > 0.80 (Muito Bom), 0.80 ≥ k > 0.60 (Bom), 0.60 ≥ k > 0.40 (Moderado), 0.40 ≥ k > 0.20 (Razoável), k ≤ 0.20 (Ruim).

Tabela 6. Concordância inter-observadores avaliação 2.

Observadores	k (Significância)	Nível de Concordância
1 Vs. 2	0,51 (0,01)	Moderado
1 Vs. 3	0,59 (0,01)	Moderado
1 Vs. 4	0,61 (0,01)	Bom
2 Vs. 3	0,57 (0,01)	Moderado
2 Vs. 4	0,59 (0,01)	Moderado
3 Vs. 4	0,98 (0,01)	Muito Bom

Nível de Significância: k > 0.80 (Muito Bom), 0.80 ≥ k > 0.60 (Bom), 0.60 ≥ k > 0.40 (Moderado), 0.40 ≥ k > 0.20 (Razoável), k ≤ 0.20 (Ruim).

DISCUSSÃO

Este estudo utilizou uma classificação proposta por pesquisadores da Coréia do Sul há mais de uma década e testou sua confiabilidade e reprodutibilidade em pacientes brasileiros.

Um estudo semelhante a este desenvolvido, modificou e avaliou a confiabilidade e a funcionalidade da classificação descrita para hérnia discal lombar migrada, este estudo utilizou dois radiologistas para classificarem as migrações e demonstrou que a mesma é confiável e reprodutível e pode ser útil para avaliar manifestações clinicas e desfechos do tratamento.[7]

O presente trabalho utilizou uma avaliação mais heterogênea, utilizando três ortopedistas e um radiologista, e obteve semelhante resultado quanto a concordância (de moderada à muito boa), demonstrando a igual capacidade de ambos profissionais de interpretar e utilizar tal classificação e assim a classificação avaliada se mostra útil e reprodutível, qualidades essenciais de uma boa classificação.

Em relação à localização anatômica, houve predomínio da migração discal nos níveis mais inferiores lombares (L5/S1 e L4/L5). De acordo com a literatura, em pessoas com idade entre 25 e 55 anos, cerca de 95% das hérnias ocorrem na coluna lombar inferior (níveis L4/5 e L5/S1), as hérnias discais acima deste nível são mais comuns em pessoas com mais de 55 anos.[7] Em outros dois estudos de cirurgia para ciática pelo menos 95% dos discos herniados estavam nos níveis L4/L5 E L5/S1.[8,9]

Maior incidência de hérnias lombares mais inferiores, classificadas como zona 3 e 4 demonstradas nesse estudo podem ter sido relacionadas com a média de idade abaixo de 50 anos, sendo que estudos relacionam a migração superior a pacientes idosos. Existem algumas teorias para tal padrão de migração nos idosos, como o espaço extradural L2/L3 tornar-se amplamente patente e o tecido adiposo diminuir com o aumento da idade e a vida mais sedentária dos idosos, além do efeito compressivo aumentado das estruturas que circundam a região lombar inferior nas posições sentada ou deitada. Já nos jovens ocorre um efeito atenuado da gravidade sobre o material herniado, levando a migrações inferiores.[10]

Foram encontradas algumas limitações da classificação,

durante esse estudo de concordância, houve dificuldade para hérnias migradas inferiormente no nível L5-S1 pela característica anatômica do pedículo de S1, que não segue o proposto da classificação. Pela frequência considerável de hérnias em L5-S1, essa dificuldade se tornou relevante.

Outra limitação seria classificar níveis que apresentam migração proximal e distal coexistentes, ficando estes a critério do avaliador a escolha de qual avaliar, causando assim um viés negativo de concordância na classificação.

CONCLUSÃO

A classificação de hérnia discal proposta por Lee et al demonstrou confiabilidade adequada intra e inter-observador para avaliação de hérnia discal migrada lombar.

Todos os autores declaram não haver nenhum potencial conflito de interesses referente a este artigo.

CONTRIBUIÇÃO DOS AUTORES: Cada autor contribuiu individual e significativamente para o desenvolvimento do manuscrito. RM, MFSC, AOG, NA, RGMM, MKT e LCG, participaram na discussão dos resultados e contribuiram na revisão e na aprovação da versão final do trabalho. LCG, AOG, NA e MKT, participaram ativamente da coleta de dados deste estudo.

REFERÊNCIAS

1. Lee S, Kim SK, Lee SH, Kim WJ, Choi WC, Choi G, et al. Percutaneous endoscopic lumbar discectomy for migrated disc herniation: classification of disc migration and surgical approaches. Eur Spine J. 2007;16(3):431-7.
2. Buckwalter JA. Aging and degeneration of the human intervertebral disc. Spine (Phila Pa 1976). 1995;20(11):1307-14.
3. Pfirrmann CW, Resnick D. Schmorl nodes of the thoracic and lumbar spine: radiographic--pathologic study of prevalence, characterization, and correlation with degenerative changes of 1,650 spinal levels in 100 cadavers. Radiology. 2001;219(2):368-74.
4. Choi KC, Lee DC, Shim HK, Shin SH, Park CK. A strategy of percutaneous endoscopic lumbar discectomy for migrated disc herniation. World Neurosurg. 2017;99:259-66.
5. Hsu HT, Chang SJ, Yang SS, Chai CL. Learning curve of full-endoscopic lumbar discectomy. Eur Spine J. 2013;22(4):727-33.
6. Landis JR, Koch GG. The measurement of observer agreement for categorical data. Biometrics. 1977;33(1):159-74.
7. Ahn Y, Jeong TS, Lim T, Jeon J. Grading system for migrated lumbar disc herniation on sagittal magnetic resonance imaging: an agreement study. Neuroradiology. 2018;60(1):101-7.
8. Peul WC, Van Houwelingen HC, van den Hout WB, Brand R, Eekhof JA, Tans JT, et al. Surgery versus prolonged conservative treatment for sciatica. N Engl J Med. 2007;356(22):2245-56.
9. Weinstein JN, Tosteson TD, Lurie JD, Tosteson AN, Hanscom B, Skinner JS, et al. Surgical vs nonoperative treatment for lumbar disk herniation: the Spine Patient Outcomes Research Trial (SPORT): a randomized trial. JAMA. 2006;296(20):2441-50.
10. Daghighi MH, Pouriesa M, Maleki M, Fouladi DF, Pezeshki MZ, Khameneh RM, et al. Migration patterns of herniated disc fragments: a study on 1,020 patients with extruded lumbar disc herniation. Spine J. 2014;14(9):1970-7.

DEGENERAÇÃO FACETÁRIA EM PACIENTES COM HÉRNIA DE DISCO LOMBAR E PROVÁVEIS FATORES DETERMINANTES

FACET JOINT DEGENERATION IN PATIENTS WITH LUMBAR DISC HERNIATION AND PROBABLE DETERMINING FACTORS

DEGENERACIÓN FACETARIA EN PACIENTES CON HERNIA DE DISCO LUMBAR Y PROBABLES FACTORES DETERMINANTES

Rodrigo Arnold Tisot,[1,2,3] Juliano da Silveira Vieira,[3] Diego da Silva Collares,[2,3] Darby Lira Tisatto,[2,3] Augusto Pasini,[1] Brenda Gobetti,[1] Eduardo Coronel,[1] Eduardo Scharnovski,[1] Maiara Agostini,[1] Mateus Borin,[1] Pedro Ruschel,[1] Walter Iserhard,[1] Luiza Rech Kohler[1]

1. Universidade de Passo Fundo – UPF, Faculdade de Medicina, Passo Fundo, RS, Brasil.
2. Hospital Ortopédico de Passo Fundo – HO, Serviço de Cirurgia da Coluna, Passo Fundo, RS, Brasil.
3. Hospital de Clínicas de Passo Fundo – HC, Passo Fundo, RS, Brasil.

RESUMO

Objetivo: Avaliar a degeneração facetária em pacientes com hérnia de disco lombar tratados cirurgicamente, procurando correlacioná-la com possíveis fatores determinantes. Métodos: Estudo observacional do tipo transversal, que analisou prontuários, radiografias e ressonâncias magnéticas de 287 pacientes com hérnia de disco lombar, tratados cirurgicamente no Serviço de Cirurgia da Coluna do Hospital Ortopédico de Passo Fundo. Foram coletadas informações sobre idade e sexo. Nos exames de imagem, foram avaliadas as seguintes variáveis: angulação facetária e seu tropismo, mensurada pelo método de Karacan, inclinação sacral e lordose lombar, medidas pelo método de Cobb, artrose das articulações interfacetárias, pela classificação de *Weishaupt* e degeneração do disco intervertebral, pela classificação de Pfirrmann. Resultados: Foi verificada relação estatisticamente significativa entre degeneração facetária e idade (p = 0,002), assim como entre degeneração facetária e inclinação sacral (p = 0,038). Não foi encontrada correlação entre degeneração facetária e lordose lombar (p = 0,934). Constatou-se que as articulações facetárias mais degeneradas eram as que tinham maior assimetria facetária (tropismo). Porém, a média do grau de tropismo facetário não aumentou de forma homogênea com a progressão do escore de degeneração da articulação (p = 0,380). Conclusões: Verificou-se que há, de fato, uma multiplicidade de fatores relacionados com o grau de degeneração facetária da coluna lombar baixa. Estudos adicionais correlacionados com a assimetria das referidas articulações seriam importantes para elucidarmos uma conduta preventiva melhor para a referida degeneração, objetivando evitar lombalgia e ciatalgia secundárias à medida que a idade avança. ***Nível de evidência II; Estudo retrospectivo***.

Descritores: Degeneração do Disco Intervertebral; Dor Lombar; Hérnia; Região Lombossacral.

ABSTRACT

Objective: To evaluate facet joint degeneration following surgical treatment in patients with lumbar disc herniation, seeking to correlate it with possible determining factors. Methods: Cross-sectional observational study, which analyzed medical records, radiographs and magnetic resonance images of 287 patients with lumbar disc herniation treated surgically at the Spine Surgery Service of the Hospital Ortopédico de Passo Fundo. Information about age and sex was collected. In the imaging exams, the following variables were evaluated: facet joint angulation and its tropism, measured by the Karacan method, sacral slope and lumbar lordosis, measured by the Cobb method, arthrosis of the interfacetary joints, measured by the Weishaupt classification, and intervertebral disc degeneration, measured by the Pfirrmann classification. Results: A statistically significant relationship was observed between facet joint degeneration and age (p = 0.002), and also between facet joint degeneration and sacral slope (p = 0.038). No correlation was found between facet joint degeneration and lumbar lordosis (p = 0.934). It was found that the most degenerated facet joints were those that had the greatest facet joint asymmetry (tropism). However, the mean degree of facet tropism did not increase homogeneously with the progression of the joint degeneration score (p = 0.380). Conclusion: It was verified that there are, in fact, a multiplicity of factors related to the degree of facet joint degeneration in the low lumbar spine. Additional studies, correlated with the asymmetry of the facet joints, would be important to elucidate better preventive management of this degeneration, aiming to avert secondary low back pain and sciatica with advancing age. ***Level of evidence II; Retrospective study.***

Keywords: *Intervertebral Disc Degeneration; Low Back Pain; Hernia; Lumbosacral Region.*

RESUMEN

Objetivo: Evaluar la degeneración facetaria en pacientes con hernia de disco lumbar tratados quirúrgicamente, buscando correlacionarla con posibles factores determinantes. Métodos: Estudio observacional del tipo transversal, que analizó historiales, radiografías y resonancias magnéticas de 287 pacientes con hernia de disco lumbar, tratados quirúrgicamente en el Servicio de Cirugía de la Columna del Hospital Ortopédico de Passo Fundo. Fueron colectadas informaciones sobre edad y sexo. En los exámenes de imagen, se evaluaron las siguientes variables: angulación facetaria y su tropismo, medida por el método de Karacan, inclinación sacral y lordosis lumbar, medidas por el método

Trabalho realizado pelo Grupo de Coluna do Hospital Ortopédico de Passo Fundo - HO e Faculdade de Medicina da Universidade de Passo Fundo – Passo Fundo, RS, Brasil.
Correspondência: Prof. Dr. Rodrigo Arnold Tisot. Av. Sete de Setembro, 817, Passo Fundo, RS, Brasil. 99010-121. rtisot@hotmail.com

CC BY

http://dx.doi.org/10.1590/S1808-185120201904222827

Received on 04/17/2019 accepted on 03/27/2020

de Cobb, artrosis de las articulaciones interfacetarias, por la clasificación de Weishaupt, y degeneración del disco intervertebral, por medio de la clasificación de Pfirrmann. Resultados: Se verificó relación estadísticamente significativa entre degeneración facetaria y edad (p = 0,002), así como entre degeneración facetaria e inclinación sacral (p = 0,038). No se encontró correlación entre degeneración facetaria y lordosis lumbar (p = 0,934). Se constató que las articulaciones facetarias más degeneradas eran las que tenían mayor asimetría facetaria (tropismo). Sin embargo, el promedio del grado de tropismo facetario no aumentó de forma homogénea con la progresión del score de degeneración de la articulación (p = 0,380). Conclusiones: Se verificó que hay, de hecho, una multiplicidad de factores relacionados con el grado de degeneración facetaria de la columna lumbar baja. Estudios adicionales correlacionados con la asimetría de las referidas articulaciones serían importantes para que elucidemos una mejor conducta preventiva para la referida degeneración, con el objetivo de evitar lumbalgia e ciatalgia secundarias, a medida que la edad avanza. ***Nivel de evidencia II; Estudio retrospectivo.***

Descriptores: *Degeneración del Disco Intervertebral; Dolor de la Región Lumbar; Hernia; Región Lumbosacra.*

INTRODUÇÃO

A lombalgia é sintoma frequente, que afeta 80% dos adultos em algum momento da vida. Ela está entre as dez primeiras causas de consultas e, em cada ano, é motivo de 5 a 10% dos trabalhadores se ausentarem de suas atividades laborativas, por mais de sete dias.[1] Já, a hérnia de disco, é a doença degenerativa que leva ao maior número de cirurgias na coluna lombar, em adultos.[2] Esta lesão, pode ocorrer em qualquer faixa etária, mas é mais prevalente entre 40-50 anos de idade. Estima-se que 2-3% da população geral possa ser afetada, sendo aproximadamente 5% em homens e 2,5% em mulheres.[3]

A coluna vertebral constitui-se do principal eixo de suporte do corpo para o tronco e membros apendiculares, resistindo a forças de compressão, anteriormente, e de tensão, posteriormente. Mesmo sendo, essa estrutura, de grande resistência axial, por ser formada por um conjunto complexo de estruturas ósteo-disco-ligamentares, também apresenta mobilidade importante para executar movimentos múltiplos de flexo-extensão, lateralização e rotação.[4,5] Cada segmento vertebral conta com um complexo tri-articular, composto pelo disco intervertebral e as articulações facetárias pareadas e bilaterais. Enquanto o disco intervertebral permite movimentação, mesmo que limitada, da coluna, em todos os planos, as articulações facetárias são naturalmente limitadas, devido às suas orientações, posições geométricas e cápsulas.[6] Dessa forma, há um mecanismo de controle da rotação axial da coluna lombar, que impede a ocorrência de cisalhamento vertebral.[7] Deve-se ressaltar, que há uma assimetria natural entre a orientação das articulações facetárias, chamada de tropismo facetário.[8] O *slope* sacral e a lordose lombar, também são fatores que variam de indivíduo para indivíduo e provocam mudanças biomecânicas no eixo de carga da coluna lombar.[9]

Mudanças biomecânicas sob a coluna lombossacra podem acelerar o envelhecimento da referida região e, as alterações degenerativas precoces causam, em muitos indivíduos, lombalgia crônica e, muitas vezes, incapacitante de difícil controle.[1,6,10] Em pacientes com hérnia discal lombar, cuja queixa principal é radicular, ou seja, uma ciatalgia, a lombalgia pode estar associada a processo degenerativo lombossacral que, em alguns indivíduos, é precoce. Após um procedimento cirúrgico de discectomia, que objetiva melhora da ciatalgia, o paciente refere, às vezes, frustração em relação ao tratamento, devido a lombalgia residual persistente, que na realidade é causada pelo processo degenerativo local e a distribuição de cargas sobre a região.[11]

Dessa forma, o objetivo do presente estudo é avaliar a degeneração facetária, em pacientes com hérnia de disco lombar tratados cirurgicamente, procurando correlacioná-la com possíveis fatores determinantes, tais como: idade, tropismo facetário, degeneração do disco intervertebral, slope sacral e lordose lombar.

MÉTODOS

Trata-se de um estudo observacional do tipo transversal, que analisa os prontuários de pacientes com hérnia de disco lombar tratados cirurgicamente. Todos os pacientes foram tratados pelo Serviço de Cirurgia da Coluna do Hospital Ortopédico de Passo Fundo (RS) que atua, também, no Hospital de Clínicas de Passo Fundo (RS).

Os autores do presente estudo assinaram termo de compromisso para utilização de dados, comprometendo-se em fazê-lo de forma anônima. Deve-se ressaltar, ainda, que o projeto de pesquisa foi aprovado pelo Comitê de Ética em Pesquisa da Universidade de Passo Fundo (CEP/UPF), após seu encaminhamento via Plataforma Brasil (número do protocolo: 2.929.767).

O estudo foi realizado com dados coletados dos prontuários de 287 pacientes diagnosticados com hérnia de disco lombar e submetidos à cirurgia de discectomia, no período compreendido entre 2002 e 2017.

Como critérios de inclusão foram selecionados pacientes com hérnia de disco lombar, tratados cirurgicamente, cujos arquivos possuíam radiografias da coluna lombossacra, em incidências anteroposterior e perfil, além de Ressonância Magnética da coluna lombossacra, com cortes axiais.

Foram excluídos do estudo, pacientes com hérnia discal em mais de um nível, hérnia de disco com envolvimento radicular bilateral, exames de imagem inadequados para executar as medições e classificações, espondilolistese, além de colunas com desvios maiores que 10 graus no plano coronal.

Foram coletados, dos prontuários, as informações sobre idade e sexo. Dos exames de imagem, avaliou-se as variáveis: localização e nível da hérnia, de acordo com Wiltse,[12] angulação facetária e seu tropismo, mensurada pelo método de Karacan et al.,[13] slope sacral e lordose lombar, mensurada manualmente pelo método de Cobb e através do aplicativo Cobbmeter®, artrose das articulações facetárias, pela classificação de Weishaupt,[14] e a degeneração do disco intervertebral, através da classificação de Pfirmann.[15]

Os dados descritivos quantitativos foram apresentados como média e desvio-padrão ou, no caso de distribuição assimétrica, como mediana e intervalos interquartis (percentil 25%-percentil 75%) e os dados categóricos como frequência relativa e percentual. Um teste de normalidade (Kolmogorov-Smirnov) foi aplicado nas variáveis quantitativas e constatado a necessidade de utilização de testes não paramétricos. Assim, para comparações, utilizou-se o teste U de Mann-Whitney e, para as correlações, o teste de postos de Spearman. Nas comparações de proporções, foi empregado o teste Qui-quadrado. Essas análises foram realizadas no software Statistical Package for the Social Sciences (SPSS) versão 18.0 (SPSS Inc, Chicago, IL, EUA). O valor P indicado como estatisticamente significativo foi de $< 0,05$.

RESULTADOS

Os resultados foram obtidos de acordo com: (a) dados demográficos; (b) correlação entre degeneração facetária e idade; (c) correlação entre degeneração facetária e tropismo facetário; (d) correlação entre degeneração facetária e degeneração discal; (e) correlação entre degeneração facetária e slope sacral; (f) correlação entre degeneração facetária e lordose lombar;

a. Dados demográficos

Quanto ao sexo, 144 pacientes eram do sexo masculino (50,2%) e 143 do sexo feminino (49,8%). A faixa etária dos pacientes variou de 19 a 84 anos, com média de 46,3 anos.

Quanto ao espaço discal no qual ocorreu a hérnia, foi constatado um predomínio de acometimento nos espaços L5-S1, em 136 pacientes (47,4%), e L4-L5, em 120 pacientes (41,6%).

Em relação ao lado que ocorreu a hérnia discal, 146 pacientes foram acometidos à esquerda (50,9%), 141 à direita (49,1%).

Ao avaliar os locais, dos discos intervertebrais, nos quais ocorreram as hérnias discais lombares, constatou-se que em 223 pacientes (77,7%) ela era centro-lateral, em 24 pacientes (8,4%) foraminal, em 29 pacientes (10,1%) central e 11 pacientes (3,8%) possuíam hérnia extra-foraminal.

De acordo com a classificação de Weishaupt,[14] utilizada para análise da degeneração facetária, 42 pacientes foram avaliados como grau zero (14,6%), 124 como grau 1 (43,2%), 88 como grau 2 (30,7%) e 33 como grau 3 (11,5%). (Tabela 1)

De acordo com a classificação de Pfirmann,[15] utilizada para análise da degeneração discal, 6 pacientes foram avaliados como grau 1 (2,1%), 43 como grau 2 (15,0%), 136 como grau 3 (47,4%), 85 como grau 4 (29,6%) e 17 como grau 5 (5,9%). (Tabela 2)

b. Correlação entre degeneração facetária e idade

A avaliação da correlação entre degeneração facetária e idade mostrou-se estatisticamente significativa (p = 0,002), ou seja, conforme aumenta a idade, maior é o valor de escore de Weishaupt.

c. Correlação entre degeneração facetária e tropismo facetário

Na avaliação da correlação entre degeneração facetária e tropismo facetário, não foram encontrados resultados estatisticamente significativos (p = 0,380). Verificou-se, portanto, que a média do grau de tropismo facetário não aumentou, de forma homogênea, com a progressão do escore de degeneração da articulação. Porém, foi constatado que as articulações facetárias mais degeneradas (escore 3 de Weishaupt), eram aquelas que possuíam o maior tropismo facetário (assimetria facetária). (Tabela 3)

d. Correlação entre degeneração facetária e degeneração discal

Na avaliação da correlação entre degeneração facetária e degeneração discal, foi constatada correlação estatisticamente significativa (p ≤ 0,001). Verificou-se, portanto, que quanto maior era a degeneração facetária, mais degenerado também era o disco intervertebral.

e. Correlação entre degeneração facetária e slope sacral

Na avaliação da correlação entre degeneração facetária e slope sacral, houve correlação estatística fraca (p = 0,038). Portanto, quanto maior o slope sacral, mais degenerada tende a ser a articulação facetária.

Tabela 1. Grau de degeneração facetária.

Weishaupt	Número de pacientes (%)
0	42 (14,6)
1	124 (43,2)
2	88 (30,7)
3	33 (11,5)
Total	287 (100)

Tabela 2. Grau de degeneração discal.

Pfirrmann	Número de pacientes (%)
1	6 (2,1)
2	43 (15)
3	136 (47,4)
4	85 (29,6)
5	17 (5,9)
Total	287 (100)

Tabela 3. Relação da degeneração facetária com a média do grau de tropismo facetário.

Weishaupt	Média do grau de tropismo facetário
0	7,88
1	6,84
2	6,68
3	8,12
Média global	7,09

f. Correlação entre degeneração facetária e lordose lombar

Na avaliação da correlação entre degeneração facetária e lordose lombar, não foram encontrados resultados significativamente relevantes (p = 0,934). Verificou-se, portanto, que não houve, de forma significativa, maior degeneração facetaria em colunas com lordose lombar mais acentuada.

DISCUSSÃO

Dor lombar baixa é a mais comum síndrome dolorosa e gera um enorme gasto para a sociedade. A artrose do disco intervertebral e articulações facetárias, se constituem motivo prevalente de dor, com o aumento da idade.[16-18] A artrose das articulações facetarias, que, muitas vezes, gera lombalgia quando o indivíduo realiza carga axial ou movimento de extensão sobre o tronco, pode ser mais precoce em alguns indivíduos que em outros. A precocidade da degeneração facetaria pode ter origem genética, mas também associação com características anatômicas, biomecânicas e fatores externos.[5,18,19]

Com relação a idade dos pacientes, nosso trabalho vai ao encontro de que as alterações degenerativas tendem a progredir com a idade (p = 0,002), fato bem demonstrado pela literatura mundial.[18,19]

A importância da angulação, assim como da assimetria das facetas, constatada pelo tropismo facetário, em relação a patologias que ocorrem na coluna lombar, tem sido investigada por diversos autores.[8,10,20-22] Relação estatisticamente significativa, entre o lado do tropismo com o lado que ocorre a hérnia discal lombar, conforme descrito por Tisot et al.,[8] foi evidenciada. A associação entre o grau de angulação facetaria e o aparecimento de espondilolistese degenerativa, tal como descrita por Samartzis[23] e Chotiyarnwong et al.,[22] também foi constatada de forma estatisticamente significativa. No presente estudo, constatou-se que as articulações mais degeneradas, com escore 3 de Weishaupt,[14] eram aquelas em que maior média de tropismo foi encontrado (8,12). Embora a relação entre tropismo e artrose facetária tenha sido inexistente (p = 0,380), acreditamos que este resultado tenha ocorrido em decorrência de avaliar diferentes grupos etários simultaneamente. Como foram avaliados apenas pacientes com hérnia discal, em que muitos indivíduos são jovens e, mesmo com tropismo facetário maior, ainda não possuem degeneração discal e facetária significativa, acreditamos que o resultado da relação poderia ser diferente, caso avaliado apenas pacientes com maior faixa etária. Consideramos, que um provável movimento de cisalhamento axial, em direção à articulação facetária mais coronalizada (sentido do maior tropismo), possa causar, inicialmente, maior queixa álgica lombar e ser um fator que influencia o aparecimento mais precoce de degeneração discal e facetaria. Porém, mais estudos sobre o tema deverão ser realizados, para que estas afirmações sejam melhor definidas.

A cascata degenerativa lombar, descrita originalmente com a degeneração inicial do disco intervertebral, seguida pela degeneração das articulações interfacetárias, poderia, em decorrência do maior tropismo facetário (assimetria das articulações facetarias) mais acentuado, alterar a ordem de degeneração articular, iniciando nas facetas articulares e, secundariamente, desencadeando a degeneração do disco intervertebral.[10] No presente estudo, foi avaliada, apenas, a correlação entre degeneração facetária e degeneração discal, o qual constatou correlação estatisticamente significativa (p ≤ 0,001). Esta íntima relação, porém, já havia sido descrita na literatura por Battié[5] e Benoist et al.[18]

No que diz respeito à contribuição dos parâmetros sagitais da coluna, na origem ou agravamento da degeneração facetária, Lv et al.,[24] descrevem a correlação estatisticamente significativa (p < 0,001) do *slope* sacral na origem da degeneração articular das facetas. No presente estudo, também se constatou que o *slope* sacral seja fator relevante na gênese ou agravamento da degeneração facetária (p = 0,038). Apesar disso, na avaliação da correlação da

degeneração facetária com a lordose lombar, não foram encontrados resultados estatisticamente significativos (p =0,934). Isso poderia ser explicado pelo fato de que nem sempre um *slope* sacral elevado, será acompanhado por uma lordose lombar acentuada.

CONCLUSÃO

De acordo com os resultados presentes no estudo, entendemos que há, de fato, uma multiplicidade de fatores relacionados com o grau de degeneração facetária. Constatou-se relação estatisticamente positiva entre degeneração facetária e idade, degeneração discal e slope sacral. Não foi encontrada relação estatisticamente significativa entre degeneração facetária e lordose lombar.

Com relação à assimetria das articulações facetarias (tropismo), foi constatado que as articulações facetárias mais degeneradas (escore 3 de Weishaupt), eram aquelas que possuíam o maior tropismo facetário. Porém, a média do grau de tropismo facetário não aumentou, de forma homogênea, com a progressão do escore de degeneração da articulação. Estudos adicionais, correlacionados com a assimetria das referidas articulações, seriam importantes para elucidarmos um melhor manejo preventivo sobre a referida degeneração, objetivando evitar lombalgia e ciatalgia secundárias, a medida que a idade progride.

Todos os autores declaram não haver nenhum potencial conflito de interesses referente a este artigo.

CONTRIBUIÇÃO DOS AUTORES: Cada autor contribuiu individual e significativamente para o desenvolvimento do manuscrito. RAT foi o idealizador e orientador presente em todas as etapas da pesquisa, além de fomentador dos pacientes do estudo. JSV e DSC contribuíram para a correção do artigo; DLT realizou a coleta de dados dos prontuários, participou da elaboração dos resultados e desenvolvimento do texto. AP, BG, EC, ES, MA, MB, PR, WI, LRK realizaram revisão da literatura, participaram ativamente da elaboração estatística e do texto.

REFERÊNCIAS

1. Henrotin YE, Cedraschi C, Duplan B, Bazin T, Duquesnoy B. Information and low back pain management: a systematic review. Spine (Phila Pa 1976). 2006;31(11):326-34.
2. Weber H. Lumbar disc herniation. A controlled, prospective study with ten years of observation. Spine (Phila Pa 1976). 1983;8(2):131–40.
3. Vialle LR, Vialle EN, Henao JES, Giraldo G. Lumbar disc herniation. Rev Bras Ortop. 2010;45(1):17-22.
4. Videman T, Leppavuori J, Kaprio J, Battié MC, Gibbons LE, Peltonen L, et al. Intragenic polymorphisms of the vitamin D receptor gene associated with intervertebral disc degeneration. Spine (Phila Pa 1976). 1998;23(23):2477-85.
5. Battié MC, Videman T, Parent E. Lumbar disc degeneration: epidemiology and genetic influences. Spine (Phila Pa 1976). 2004;29(23):2679-90.
6. Varlotta GP, Lefkowitz TR, Schweitzer M, Errico TJ, Spivak J, Bendo JA, et al. The Lumbar Facet Joint: a review of current knowledge: part 1: anatomy, biomechanics, and grading. Skeletal Radiol. 2011;40(1):13-23.
7. Nunes FTB, Conforti-Froes NDT, Negrelli WF, Souza DRS. Genectic and enviromental factors involved on intervertebral disc degeneration. Acta Ortop Bras. 2007;15(1):09-13.
8. Tisot RA, Vieira JS, Collares DS, Stumm LD, Fontana MF, Pasini A, et.al. Influence of facet tropism on the location of lumbar disc herniation. Coluna/Columna. 2018;17(1):23-6.
9. Jentzch T, Geiger J, Zimmermann SM, Slankamenac K, Nguyen-Kim TD, Werner CM. Lumbar facet joint arthritis is associated with more coronal orientation of the facet joints at the upper lumbar spine. Radiol Res Pract. 2013;2013:693971.
10. Costa AB, Mattar T, Appolonio PR, Yoshino C, Yonezaki AM, Rodrigues LMR. Associação entre tropismo facetário e doença degenerativa de disco lombar. Coluna/Columna. 2013;12(2):133-7.
11. Atlas SJ, Chang Y, Kamman E, Keller RB, Deyo RA, Singer DE. Long-term disability and return to work among patients who have a herniated lumbar disc: the effect of disability compensation. J Bone Joint Surg Am. 2000;82(1):4-15.
12. Wiltse LL, Berger PE, McCulloch JA. A system for reporting the size and location of lesions in the spine. Spine (Phila Pa 1976). 1997;22(13):1534-7.
13. Karacan I, Aydin T, Sahin Z, Cidem M, Koyuncu H, Aktas I, et al. Facet angles in lumbar disc herniation: their relation to anthropometric features. Spine (Phila Pa 1976). 2004;29(10):1132-6.
14. Weishaupt D, Zanetti M, Boos N, Hodler J. MR imaging and CT in osteoarthritis of the lumbar facet joints. Skeletal Radiol. 1999;28(4):215-9.
15. Pfirrmann CW, Metzdorf A, Zanetti M, Hodler J, Boos N. Magnetic resonance classification of lumbar intervertebral disc degeneration. Spine (Phila Pa 1976). 2001;26(17):1873-8.
16. Fujiwara A, Tamai K, An HS, Kurihashi T, Lim TH, Yoshida H, et al. The relationship between disc degeneration, facet joint osteoarthritis, and stability of the degenerative lumbar spine. J Spinal Disor. 2000;13(5):444-50.
17. Boden SD, Riew KD, Yamaguchi K, Branch TP, Schellinger D, Wiesel SW. Orientation of the lumbar facet joints: association with degenerative disc disease. J Bone Joint Surg Am. 1996;78(3):403-11.
18. Benoist M. Natural history of the aging spine. Eur Spine J. 2003;12(Suppl 2):S86–9.
19. Yong-Hing K, Kirkaldy-Willis WH. The pathophysiology of degenerative disease of the lumbar spine. Orthop Clin North Am. 1983;14(3):491-504.
20. Lee DY, Ahn Y, Lee SH. The influence of facet tropism on herniation of the lumbar disc in adolescents and adults. J Bone Joint Surg Br. 2006;88(4):520-3.
21. Noren R, Trafimow J, Andersson GB, Huckman MS. The Role of facet joint tropism and facet angle in disc degeneration. Spine (Phila Pa 1976). 1991;16(5):530-2.
22. Pichaisak W, Chotiyarnwong C, Chotiyarnwong P. Facet joint orientation and tropism in lumbar degenerative disc disease and spondylolisthesis. J Med Assoc Thai. 2015;98(4):373-9.
23. Samartzis D, Cheung JP, Rajasekaran S, Kawaguchi Y, Acharya S, Kawakami M, et al. Critical Values of Facet Joint Angulation and Tropism in the Development of Lumbar Degenerative Spondylolisthesis: An International, Large-Scale Multicenter Study by the AOSpine Asia Pacific Research Collaboration Consortium. Global Spine J. 2016;6(5):414-21.
24. Lv X, Liu Y, Zhou S, Wang Q, Gu H, Fu X, et al. Correlations between the feature of sagittal spinopelvic alignment and facet joint degeneration: a retrospective study. BMC Musculoskelet Disord. 2016;17(1):341.

ANÁLISE CLÍNICA DE PACIENTES COM DOR LOMBAR NO DEPARTAMENTO DE EMERGÊNCIA

CLINICAL ANALYSIS OF PATIENTS WITH LOW BACK PAIN IN THE EMERGENCY DEPARTMENT

ANÁLISIS CLÍNICO DE PACIENTES CON DOLOR LUMBAR EN EL DEPARTAMENTO DE EMERGENCIA

Ruy da Silva Rodrigues,[1] Eduardo Bastos de Siqueira,[1] Leandro Gomes Brito,[1] Rudy Lenk Fagundes,[1] Caio Tannus Vianna Ribeiro[2]

1. Hospital Estadual Dr. Jayme Santos Neves, Departamento de neurocirurgia, Serra, ES, Brasil.
2. Hospital do Trabalhador, Departamento de Neurocirurgia, Curitiba, PR, Brasil.

RESUMO

Objetivo: Descrever a prática diária em um serviço de pronto atendimento e produzir dados relevantes para estudos futuros relacionados com tratamento da dor lombar na perspectiva da medicina de emergência. Métodos: Análise dos registros hospitalares e revisão de prontuários. Resultados: Foram realizados 2.434 atendimentos entre 1º de janeiro e 31 de dezembro de 2017 com a queixa de dor lombar. Foram realizadas radiografias da coluna em 15,7% dos pacientes e tomografias computadorizadas em 7,6%. Oitenta e cinco pacientes precisaram de internação hospitalar, com tempo médio de internação de 8,3 dias. A taxa de utilização de antidepressivos tricíclicos ou antiepilépticos foi de 52,7% para os pacientes internados e a de opioides fortes foi de 12%. Conclusões: Observou-se uma alta taxa de prevalência de queixa de dor lombar no serviço de pronto atendimento (4,6% do total de atendimentos do pronto-socorro durante o ano), com baixo potencial de internação. A taxa de internação e realização de exames tomográficos foi maior que a observada em estudos semelhantes, com uma menor proporção de uso de radiografias e opioides fortes em comparação com os mesmos estudos. A escassez de dados nacionais e internacionais para comparações mais profundas torna clara a necessidade de estudos adicionais e desenvolvimento de novas recomendações, visando especificamente esse subgrupo de pacientes. ***Nível de evidência IV; Estudos prognósticos.***

Descritores: Dor Lombar; Medicina de Emergência; Tratamento Farmacológico.

ABSTRACT

Objective: To describe the daily practice in an emergency service and to provide relevant data for future studies about the treatment of low back pain from the perspective of emergency medicine. Methods: Analysis of hospital records and review of medical records. Results: 2,434 patients were attended between January 1 and December 31, 2017 with the complaint of low back pain. Radiographs of the spine were performed in 15.7% of patients and computerized tomography scans in 7.6%. Eighty-five patients required hospitalization, with a mean hospital stay of 8.3 days. The rate of use was 52.7% for tricyclic or antiepileptic drugs and 12% for strong opioids among hospitalized patients. Conclusions: A high prevalence of low back complaints was observed in the emergency care service (4.6% of total emergency room visits during the year), with low hospitalization potential. The rates of hospitalization and tomographic examinations were higher than those observed in similar studies, with a lower proportion of radiograph and strong opioid use as compared with the same studies. The paucity of national and international data for more in-depth comparisons makes clear the need for further studies and development of new recommendations specifically targeting this subset of patients. ***Level of evidence IV; Prognostic studies.***

Keywords: *Low Back Pain; Emergency Medicine; Drug Therapy.*

RESUMEN

Objetivo: Describir la práctica diaria en un servicio de atención rápida y producir datos relevantes para estudios futuros relacionados con tratamiento del dolor lumbar en la perspectiva de la medicina de emergencia. Métodos: Análisis de los registros hospitalarios y revisión de historiales. Resultados: Se realizaron 2.434 atendimientos entre el 1 de enero y el 31 de diciembre de 2017 con la queja de dolor lumbar. Fueron realizadas radiografías de la columna en el 15,7% de los pacientes y tomografías computarizadas en el 7,6%. Ochenta y cinco pacientes precisaron internación hospitalaria, con tiempo promedio de internación de 8,3 días. La tasa de uso de antidepresivos tricíclicos o antiepilépticos fue del 52,7% para los pacientes internados y la de opioides fuertes fue del 12%. Conclusiones: Se observó una alta tasa de prevalencia de queja de dolor lumbar en el servicio de atención rápida (4,6% del total de atenciones de primeros auxilios durante el año), con bajo potencial de internación. La tasa de internación y realización de exámenes tomográficos fue mayor que la observada en estudios semejantes, con una menor proporción de uso de radiografías y opioides fuertes en comparación con los mismos estudios. La escasez de datos nacionales e internacionales para comparaciones más profundas hace clara la necesidad de estudios adicionales y el desarrollo de nuevas recomendaciones, dirigidas específicamente a este subgrupo de pacientes. ***Nivel de evidencia IV; Estudios pronósticos.***

Descriptores: *Dolor de la Región Lumbar; Medicina de Emergencia; Quimioterapia.*

Estudo realizado no Hospital Estadual Dr. Jayme Santos Neves. Av. Paulo Pereira Gomes, sem número, bairro Morada de Laranjeiras, Serra, ES. Brasil
Correspondência: Ruy da Silva Rodrigues. Rua Lucio Bacelar, 167, Apto 802, Praia da Costa, Vila Velha, ES. 29101-030. ruyrodriguesnc@gmail.com

CC BY

http://dx.doi.org/10.1590/S1808-185120201904225108

Received on 06/11/2019 accepted on 12/11/2019

INTRODUÇÃO

Síndromes dolorosas diversas, incluindo as múltiplas apresentações da dor na região vertebral (dor lombar aguda, dor crônica, dor crônica agudizada, dores irradiadas e referidas, dorsalgia e dores no quadril), são umas das principais queixas nos serviços de pronto-atendimento pelo mundo, correspondendo a 4,38% dos atendimentos nestes serviços.[1] Nos últimos anos, nota-se que a abordagem deste sintoma sob a perspectiva da medicina de emergência vem ganhando maior interesse acadêmico, com a publicação de alguns trabalhos descrevendo a epidemiologia e o curso clínico desta queixa. Observamos uma crescente preocupação em relação à redução do impacto nos serviços de emergência uma vez que, em geral, encaramos esta condição como uma enfermidade com baixo potencial de complicações, mas que pode implicar em elevados custos de tratamento.

O diagnóstico da dor lombar inespecífica corresponde a cerca de 90% dos casos, sendo que os princípios do tratamento emergencial consistem em identificar os sinais de alarme para doenças graves; aliviar os sintomas com brevidade; orientar quanto à benignidade e autolimitação do quadro. A probabilidade de cronificação varia de acordo a população estudada e a definição utilizada, sendo descritos riscos que variam entre 19 e 35%,[2,3] o que acaba por criar uma segunda demanda que, posteriormente, encontra dificuldades também para o atendimento e acompanhamento ambulatorial. A alta prevalência deste sintoma, associada a um sistema de atenção primária com inúmeras deficiências, parece colaborar com um ciclo de ineficiência do sistema de saúde. Este ciclo, por sua vez, perpetua-se ao favorecer múltiplos retornos indesejáveis e potencialmente evitáveis aos serviços de pronto-atendimento, o que denota a má utilização dos recursos do sistema de saúde e leva à uma superlotação destas unidades.

O manejo destes pacientes continua a apresentar ampla variedade de práticas clínicas, apesar das diversas publicações e divulgações de *guidelines* para o atendimento da dor lombar aguda.[4,5] Diferentes modalidades de reabilitação e terapias físicas são muitas vezes empregadas com pouco ou nenhum nível de evidência.[6,7] Observamos que o tema ainda é tratado com desinteresse e desconhecimento no meio médico, entre diversas especialidades, o que pode favorecer o uso excessivo de medicações e execução de exames de imagem desnecessários, ações que acabam por aumentar o custo dos tratamentos, sem oferecer melhores resultados.[8,9]

O presente estudo visa chamar atenção para a rotina diária no atendimento ao paciente com dor lombar aguda em um grande serviço de emergência, descrever práticas comuns e avaliá-las de acordo com as evidências mais relevantes disponíveis na literatura atual. Dessa forma, reforçamos a necessidade de estudos adicionais que tenham por objetivo responder a questões relativas ao melhor fluxo de atendimento desses pacientes nestes serviços.

MATERIAIS E MÉTODOS

Este estudo foi aprovado pelo comitê de ética local (CEP 4.127.503), sendo dispensado do uso do termo de consentimento livre e esclarecido por se tratar de uma análise retrospectiva de banco de dados e registros hospitalares (série de casos). Uma busca sistematizada foi realizada entre os pacientes que tiveram o primeiro atendimento realizado pela equipe de neurocirurgia do Hospital Estadual Dr. Jayme Santos Neves, localizado na cidade da Serra, no Espírito Santo. Os pacientes com dor lombar foram identificados através do diagnóstico pela Classificação Internacional de Doenças e Problemas Relacionados à Saúde (CID 10) no momento da alta (CIDs M51.1, M54.3, M54.4, M54.5) A escolha destes códigos foi feita após uma avaliação dos códigos mais utilizados para os pacientes triados para atendimento pela equipe de neurocirurgia e visou a identificação de pacientes com dor lombar aguda ou quadros crônicos agudizados, com ou sem irradiação para os membros inferiores, sem levar em consideração a presença de sinais de alarme ou a história de traumatismos leves. Não englobou, dessa forma, a totalidade dos pacientes com queixa de dor lombar, uma vez que também foi identificada, durante a busca, a utilização de códigos menos específicos, como dor aguda (R52.0) e outra dor crônica (R52.2). Tampouco se preocupou com definições anatômicas estritas, sendo para isso recomendado futuramente a adoção de um modelo prospectivo visando a utilização de uma terminologia única, de acordo com o que vem sendo proposto por outros pesquisadores.

Foram coletados dados como sexo, idade, administração de medicação, realização de exames de imagem, necessidade e tempo de internação.

Os dados hospitalares foram coletados em uma tabela e os resultados apresentados em formas de médias, valores absolutos e porcentagens. Para o cálculo do perfil de medicações utilizadas, foi realizado uma coleta amostral utilizando uma ferramenta de aleatoriedade, visando a manutenção das características da amostra original. Para os cálculos de custo, foi utilizada como base a tabela SIGTAP referente ao período de 2017, sem levar em consideração os custos de aquisição das medicações. (Tabela 1)

O Hospital Estadual Dr. Jayme Santos Neves localiza-se na cidade Serra, na região metropolitana da Grande Vitória, sendo considerado um dos maiores hospitais de urgência e emergência do estado do Espírito Santo. Possui 427 leitos, sendo 44 destes de terapia intensiva. O atendimento inicial dos pacientes que chegam por meios próprios é realizado de acordo com uma adaptação dos fluxos propostos pelo protocolo de Manchester, que direciona os pacientes triados com queixa de dor lombar e classificação branca, azul, verde e amarela diretamente para a equipe de neurocirurgia. A triagem laranja, que corresponderia aos quadros de dor intensa, implica em encaminhamento para outra especialidade (clínica médica) para atendimento imediato e não foi tema desse estudo por corresponder a um número muito pequeno de pacientes (apenas 55 pacientes em 12 meses), com uma proporção elevada de dores do tipo cólica nefrética (46 pacientes). O perfil de atendimentos na emergência engloba apenas pacientes adultos (maiores de 18 anos).

RESULTADOS

Foram realizados, ao longo do ano de 2017, 52.886 atendimentos de urgência e emergência. Destes, 2.434 atendimentos (4,6%) tiveram como registro os CIDs mais frequentemente usados para a queixa de dor lombar. (Tabela 2) 2.058 pacientes realizaram entre 1 e 10 consultas ao longo do ano. A distribuição dos atendimentos por mês e dias da semana evidenciou uma distribuição heterogênea ao longo do ano, com uma maior proporção de casos atendidos dentro do horário de funcionamento dos postos de saúde (60% dos casos atendidos entre segunda e sexta-feira, das 7h00 às 17h00), com maior concentração no início da semana. (Figura 1) Pelos critérios de triagem adotados pelo hospital, 71,4% apresentaram classificação amarela (urgente) e 27,6%, verde (não urgente). O percentual de pacientes do sexo feminino foi de 51,4 % e a média de idade foi de 45,8 anos. (Tabela 3) Dentre os pacientes atendidos,

Tabela 1. Custos.

Atendimento médico	R$ 26,686
Atendimento para administração de med	R$ 1,346
Radiografias	R$ 4,306
Tomografias computadorizadas	R$ 18,704
Hemograma completo	R$ 333
EAS	R$ 207
Total	R$ 51,704

Não incluso custos com as medicações.

Tabela 2. CIDs analisados.

M51.1	Transtornos de discos lombares e outros discos com radiculopatia
M54.3	Ciática
M54.4	Lumbago com ciática
M54.5	Dor lombar baixa

8,5% realizaram um novo atendimento de emergência em 30 dias com a mesma queixa. 278 pacientes realizaram múltiplas consultas ao longo de um ano (Figura 2). Houve utilização de radiografias da coluna lombossacra em 15,7% dos atendimentos e de tomografia computadorizada da mesma região em 7,6%. Observou-se um predomínio do uso do CID para dor lombar com uma menor proporção da queixa de dor irradiada. Dentre os pacientes internados, houve uma alteração desta relação, com predomínio dos pacientes com dor irradiada. (Figura 3) O percentual de pacientes com tempo de permanência maior que 24h foi de 8,6% e do total, 3,5% necessitaram de internação hospitalar, com tempo médio de 8,3 dias. A taxa de uso de opioides fortes e corticosteroides no pronto-socorro foi, respectivamente, de 9,8% e 21,3%. (Figura 4) Já na internação, as mesmas taxas foram de 12% e 2,7%. A taxa de utilização de medicações para dor neuropática na internação (antidepressivos tricíclicos ou antiepilépticos) foi de 52.7%. (Figura 5)

DISCUSSÃO

Embora as recomendações sejam semelhantes em *guidelines* de diversos países, os fluxogramas de atendimento e manejo da dor lombar parecem sofrer grande influência cultural, com diferenças em relação ao profissional responsável pelo atendimento na emergência e acompanhamento ambulatorial (médicos generalistas, ortopedistas, neurocirurgiões ou reumatologistas) e quantidade de recursos disponíveis para o tratamento. É comum, em nosso meio, a subutilização dos mecanismos da atenção básica, com superutilização dos ambulatórios de especialidade e serviços de emergência, mesmo durante os horários de funcionamento dos postos de saúde. Apesar de não existirem comparações diretas entre o tratamento feito por diversas especialidades, é interessante notar que alguns países desenvolvidos adotaram, nos últimos anos, estratégias nacionais para incentivar a condução deste sintoma em ambientes de menor complexidade, visando uma redução dos custos, sem prejuízo aparente dos resultados clínicos. A dor lombar aguda é uma queixa frequente nos países em desenvolvimento, com tendência ao aumento da frequência nos próximos anos[10-12] e parte dos custos do atendimento de emergência se deve à utilização excessiva e complexa de medicamentos com pouca evidência cientifica, tempos de internação prolongados e uso inadvertido de exames de imagem e intervenções.

Nunn M.L.,[13] avaliando uma amostra de 325 pacientes (de uma amostra anual de 2.100 pacientes atendidos com dor lombar aguda no pronto-socorro) encontrou um predomínio do sexo feminino (55,1%), idade média de 43 anos e taxa de internação de 2,5%. A taxa de utilização de exames de imagem foi de 27,4% para radiografias da coluna e 4,6% para tomografias. A medicação mais comumente utilizada na unidade de atendimento foi o ibuprofeno (28,3%), seguido por hidromorfina (24,9%), acetaminofeno (21,5%) e morfina (4,9%). As taxas de pacientes admitidos com quadro

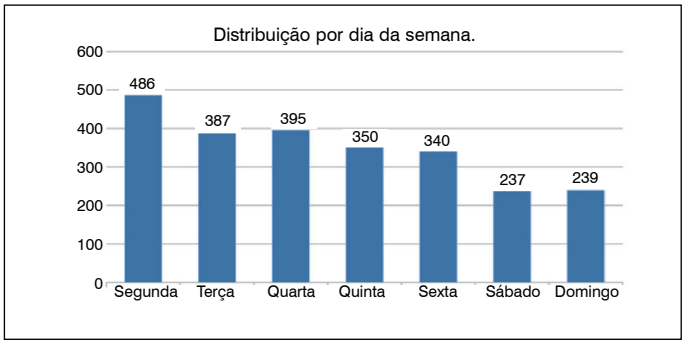

Figura 1. Distribuição por dia da semana.

Tabela 3. Epidemiologia e utilização de recursos.

Atendimentos (n)	2434
Sexo feminino (%)	51,4
Idade média (anos)	45,8
Medicação IV (%)	87,7
Radiografias (%)	15,7
Tomografia (%)	7,6
Hemograma (%)	13,6
EAS (%)	2,3
Permanência > 24h (%)	8,6
Internação (%)	3,5

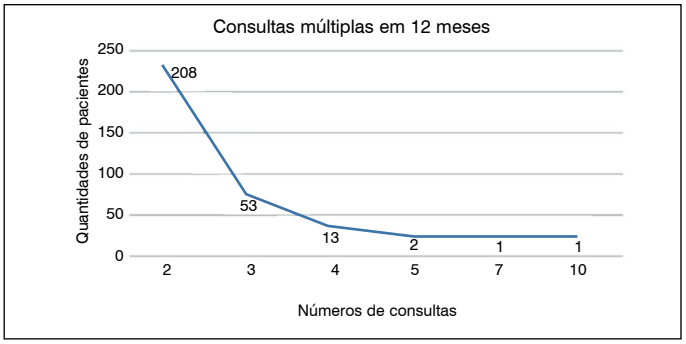

Figura 2. Consultas múltiplas em 12 meses.

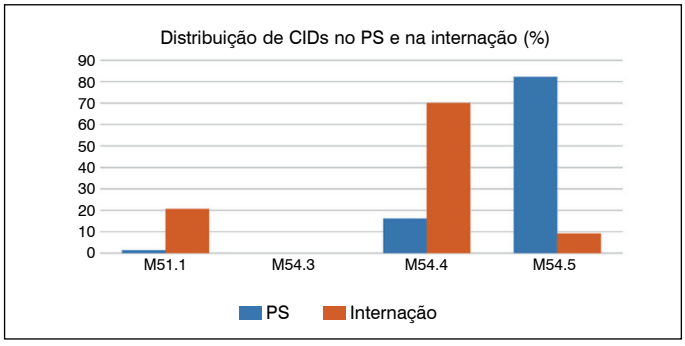

Figura 3. Distribuição de CIDs no PS e na internação.

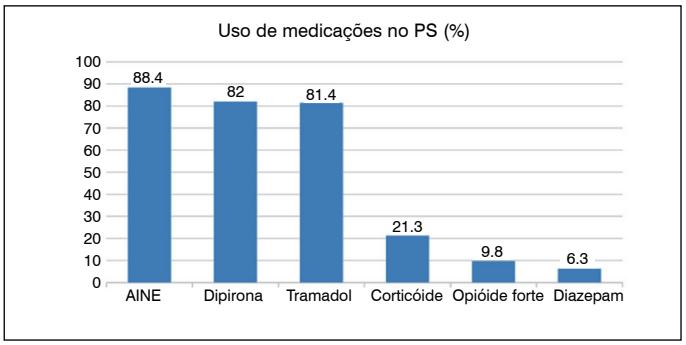

Figura 4. Uso de medicações no PS.

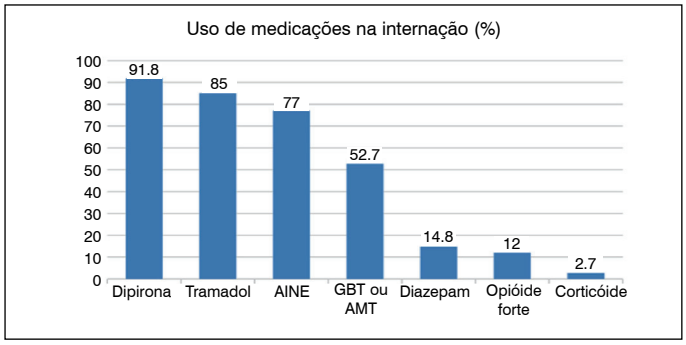

Figura 5. Uso de medicações na internação.

doloroso de intensidade forte, moderada e leve foram, respectivamente, de 32,6%, 57,6% e 9.9%.

Friedman et at.[14] encontraram resultados semelhantes, com uma idade média de 40 anos e discreto predomínio do sexo feminino na amostra (51,2%). Analgésicos opioides foram prescritos para 61,7% dos pacientes, sendo na maior parte, opioides fortes (71.7%). A taxa de utilização de radiografias foi de 30,5%. Do total de pacientes, 54,2% se apresentou com dor intensa e 8% chegou à unidade por meio de ambulâncias.

Rizzardo A et al.,[15] avaliando as diferentes apresentações da doença (dor lombar, dor lombar com irradiação ou dor irradiada), encontraram uma alta taxa de utilização de exame de imagens (56%). Em relação a classificação de risco adotada, a maior parte dos pacientes (930) foi admitida com classificação verde, 71 com classificação amarela e 227 com classificação branca, apesar dos escores de dor apresentarem variação entre 7.7 a 8.4/10 (dor intensa). A taxa de utilização de morfina no pronto-socorro foi de 47,8% e a taxa de internação foi de 5,3%. O tempo de permanência dos pacientes internados foi de 15,3 dias para dor lombar sem irradiação.

Edwards J et al.,[16] relataram a menor taxa de internação para a queixa de dor lombar (1,5%). O autor subdividiu o grupo de pessoas que procuraram a emergência com queixa dor lombar em pacientes com dor lombar não específica (60,8%), com suspeita de envolvimento radicular (6,7%) e naqueles com dor lombar associada a causa secundária (9,9%). A chance de internação foi maior para as dores irradiadas (4,5%), semelhante ao observado no presente estudo.

Kyi L et al.,[17] ao analisar um grupo de 712 pacientes em regime de internação, com uma média de idade de 67 anos, evidenciaram taxas de uso de Prednisolona, Opioides e medicações para dor neuropática de 32%, 97% e 53%, respectivamente. Os mesmos autores puderam constatar uma taxa de utilização de exames de imagem de 73%, 21% e 15% para ressonância nuclear magnética, radiografias simples e tomografias, respectivamente. O tempo médio de internação foi de quatro dias para quando o tratamento era realizado na enfermaria de reumatologia e de cinco dias quando na de clínica médica. A potência dos opioides utilizados não foi relatada, mas o autor encontrou uma taxa de complicações atribuíveis à medicação de 23%.

As séries de Rizzardo, Friedman e Nunn chamam a atenção para os altos escores de dor no momento da admissão e para o frequente uso de opioides fortes para o tratamento dos quadros agudos. A publicação de Kyi et al., apresentou como destaque um menor tempo de internação em relação a um único outro autor que analisou esta variável, além de uma alta utilização de corticosteroides.

Múltiplos *guidelines* de abrangência nacional foram publicados nas últimas décadas, principalmente em países desenvolvidos. De forma geral, os diversos autores recomendam a pesquisa de sinais de alarme, o uso preferencial de analgésicos fracos, antiinflamatórios não esteroidais e relaxantes musculares para os casos agudos, além da restrição do uso de exames de imagem, corticosteroides e opioides fortes. O retorno precoce às atividades de vida diárias também é recomendado para os pacientes com dor lombar aguda.

Poucos estudos abordam o tema pelo ponto de vista da refratariedade medicamentosa, quando ocorre a necessidade de internação. Os estudos citados indicam que, nestas condições, uma quantidade maior de exames de imagem tendem a ser solicitados, além de ser usual a prescrição de opioides fortes.

Nos últimos anos, ocorreram mudanças em algumas recomendações clássicas para o tratamento da dor lombar aguda e crônica, como a contraindicação ao uso de paracetamol para ambos os quadros devido aos poucos efeitos clínicos comprovados, além da contraindicação ao uso dos antidepressivos tricíclicos (amitriptilina) e antiepilépticos (gabapentina, pregabalina) para a dor crônica. As mesmas revisões passaram a recomendar, de forma promissora, o uso da duloxetina como adjuvante no tratamento da dor lombar crônica 4,5.[18-20]

No presente estudo, observamos uma menor taxa de uso de opioides fortes no pronto-socorro em relação a outras séries semelhantes e uma forte tendência ao uso de tricíclicos e antiepilépticos durante a internação. Observamos, também, uma alta taxa de uso de corticosteroides, apesar da ausência de recomendações para o seu uso em quadros agudos ou crônicos. Tais práticas deveram-se provavelmente a uma comum extrapolação das recomendações prévias para a dor lombar crônica, como observado no trabalho de Kyi L et al., Na ausência de recomendações específicas para o tratamento da dor aguda refratária, muitos médicos acabam empregando medicações sugeridas para o tratamento dos quadros crônicos ou de outras síndromes dolorosas.

Observamos também uma taxa elevada, em comparação aos demais autores citados, do uso de tomografias da coluna no serviço de pronto-atendimento (7,6%). Tal prática se deve, provavelmente, a uma soma de fatores, como o desconhecimento por parte da equipe médica das recomendações comuns dos *guidelines*, do medo em perder achados importantes e das consequências legais de tal acontecimento, além um fator cultural ligado a população, que muitas vezes se dirige ao serviço de emergência apresentando de forma espontânea a demanda pela realização de exames complementares de maior custo. É comum, na cidade da Serra, o encaminhamento direto de outras unidades de pronto atendimento para realização de exame de imagem, analgesia e atendimento no hospital, sobrecarregando, desta forma, os serviços de emergência, ao mesmo tempo em que se estimula na população uma cultura voltada para a superutilização de serviços hospitalares.

O presente trabalho apresenta como principal viés a perda de dados devido ao registro inadequado de CIDs e a ausência de uma definição anatômica precisa, gerando falha no cálculo da prevalência real. Muitos pacientes receberam registros de diagnósticos inespecíficos (R52.0 – dor aguda e R52.2 – outra dor crônica) ou apresentaram dor em mais de um sítio (cervicalgia ou dorsalgia e dor lombar). Na segunda situação, o registro nem sempre leva em consideração a região onde a dor é mais intensa, sendo possível apenas o registro de um único diagnóstico no sistema. É possível que, futuramente, ao se analisarem os dados de forma prospectiva, a prevalência seja ainda maior do que a relatada com as informações atuais.

CONCLUSÃO

A dor lombar representou um sintoma de alta prevalência no período estudado, com um percentual de internação baixo, porém maior do que apresentado em trabalhos semelhantes.

Observamos, em comparação com outros autores, um menor uso de radiografias, de opioides fortes e um tempo de internação intermediário em relação ao relatado por dois dos outros autores citados, além de maior frequência de avaliação com tomografias computadorizadas da coluna.

Recomendamos que trabalhos futuros sejam elaborados no sentido de se determinar os reais impactos socioeconômicos das diversas apresentações da dor lombar no Brasil, com a utilização de definições anatômicas precisas e quantificação real dos escores médios de dor para as múltiplas apresentações desta queixa. Além disso, incentivamos a divulgação de práticas clínicas reais e o desenvolvimento de trabalhos prospectivos por outros serviços, a fim de se estabelecer a melhor estratégia terapêutica para a dor lombar aguda nos serviços de pronto atendimento. Incentivamos a adoção do esquema terapêutico para dor descrito pela OMS para dores oncológicas (posteriormente adaptado por outros autores para outros tipos de quadros dolorosos),[21] sobretudo durante a internação, considerando-se o potencial para o grande prejuízo funcional associado aos quadros de dor mais intensa, associado, em casos selecionados, a uma abordagem psicossocial por uma equipe multidisciplinar. Enfatizamos a importância de se atentar para a prevenção das complicações associadas ao uso de opióides fortes, sobretudo na população de maior risco (pacientes idosos ou com história de uso de drogas ilícitas).

Ainda, ao abordarmos uma condição frequente e com grande impacto social e econômico, mostra-se importante, a exemplos do que já é feito em alguns países desenvolvidos, a realização de campanhas em âmbito estadual e federal visando a educação continuada de profissionais de saúde, sobretudo médicos generalistas e

demais profissionais da atenção primária. Bons resultados também foram obtidos com campanhas de esclarecimento da população, visando o direcionamento preferencialmente para atendimento e acompanhamento de alguns casos nas unidades básicas de saúde. Acreditamos ter grande potencial, a exemplo de grupos de tratamento de outras doenças crônicas como hipertensão e diabetes, o desenvolvimento de grupos multidisciplinares para tratamento de dor nos pontos de atenção primária, bem como a distribuição de panfletos com orientações simples, além do uso de aplicativos com orientações diagnosticas e terapêuticas no meio médico, visando o melhor preparo dos médicos generalistas para o atendimento de uma queixa que é muito frequente e cuja prevalência tende a aumentar nos próximos anos.

Todos os autores declaram não haver nenhum potencial conflito de interesses referente a este artigo.

CONTRIBUIÇÃO DOS AUTORES: Cada autor contribuiu individual e significantemente para o desenvolvimento deste artigo. RSR: conceito intelectual, análise dos dados, redação. EBS: análise dos dados, redação. LGB: revisão, análise de dados. RLF: revisão. CTVR: conceito intelectual, revisão

REFERÊNCIAS

1. Edwards J, Hayden J, Asbridge M, Gregoire B, Magee K. Prevalence of low back pain in emergency settings: a systematic review and meta-analysis. BMC Musculoskelet Disord. 2017;18(1):143.
2. Traeger AC, Henschke N, Hübscher M, Williams CM, Kamper SJ, Maher CG, et al. Estimating the risk of chronic pain: development and validation of a prognostic model (PICKUP) for patients with acute low back pain. PLoS Med. 2016;13(5):e1002019.
3. Chou R, Shekelle P. Will this patient develop persistent disabling low back pain? JAMA. 2010;303(13):1295–302.
4. Qaseem A, Wilt TJ, McLean RM, Forciea MA. Noninvasive treatments for acute, subacute, and chronic low back pain: a clinical practice guideline from the American College of Physicians. Ann Intern Med. 2017;166(7):514–30.
5. NICE Guideline. Low Back Pain and Sciatica in Over 16s: Assessment and Management. London: National Institute for Health and Care Excellence (UK); 2016.
6. Serrano-Aguilar P, Kovacs FM, Cabrera-Hernández JM, Ramos-Goñi JM, García-Pérez L. Avoidable costs of physical treatments for chronic back, neck and shoulder pain within the Spanish National Health Service: a cross-sectional study. BMC Musculoskelet Disord. 2011;12:287.
7. de Souza FS, Ladeira CS, Costa LOP. Adherence to Back Pain Clinical Practice Guidelines by Brazilian Physical Therapists: A Cross-Sectional Study. Spine (Phila Pa 1976). 2017;42(21):E1251-8.
8. Finestone AS, Raveh A, Mirovsky Y, Lahad A, Milgrom C. Orthopaedists' and family practitioners' knowledge of simple low back pain management. Spine (Phila Pa 1976). 2009;34(15):1600–3.
9. Medeiros MMC. Condutas Usuais entre os Reumatologistas Brasileiros: Levantamento Nacional. Rev Bras Reumatol. 2006;46(2):82-92.
10. Buchbinder R, van Tulder M, Oberg B, Costa LM, Woolf A, Schoene M, et al. Low Back pain series working G: low back pain: a call for action. Lancet. 2018;391(10137):2384-8.
11. Foster NE, Anema JR, Cherkin D, Chou R, Cohen SP, Gross DP, et al. Prevention and treatment of low back pain: evidence, challenges, and promising directions. Lancet. 2018;391(10137):2368–83.
12. Hartvigsen J, Hancock MJ, Kongsted A, Louw Q, Ferreira ML, Genevay S, et al. What low back pain is and why we need to pay attention. Lancet. 2018;391(10137):2356-67.
13. Nunn ML, Hayden JA, Magee K. Current management practices for patients presenting with low back pain to a large emergency department in Canada. BMC Musculoskelet Disord. 2017;18(1):92.
14. Friedman BW, Chilstrom M, Bijur PE, Gallagher EJ. Diagnostic testing and treatment of low back pain in United States emergency departments: a national perspective.. Spine (Phila Pa 1976). 2010;35(24):1406–11.
15. Rizzardo A, Miceli L, Bednarova R, Guadagnin GM, Sbrojavacca R, Della Rocca G. Low-back pain at the emergency department: still not being managed? Ther Clin Risk Manag. 2016;12:183-7.
16. Edwards J, Hayden J, Asbridge M, Magee K. The prevalence of low back pain in the emergency department: a descriptive study set in the Charles V. Keating Emergency and Trauma Centre, Halifax, Nova Scotia, Canada. BMC Musculosket Disord. 2018;19(1):306.
17. Kyi L, Kandane-Rathnayake R, Morand E, Roberts LJ. Outcomes of Patients Admitted to Hospital Medical Units with Back Pain. Intern Med J. 2019;49(3):316-22.
18. Skljarevski V, Ossanna M, Liu-Seifert H, Zhang Q, Chappell A, Iyengar S, et al. A double-blind, randomized trial of duloxetine versus placebo in the management of chronic low back pain. Eur J Neurol. 2009;16(9):1041-8.
19. Skljarevski V, Zhang S, Desaiah D, Alaka KJ, Palacios S, Miazgowski T, et al. Duloxetine versus placebo in patients with chronic low back pain: a 12-week, fixed-dose, randomized, double-blind trial. J Pain. 2010;11(12):1282-90.
20. Skljarevski V, Desaiah D, Liu-Seifert H, Zhang Q, Chappell AS, Detke MJ, et al. Efficacy and safety of duloxetine in patients with chronic low back pain. Spine (Phila Pa 1976). 2010;35(13):E578-85.
21. Vargas-Schaffer G. Is the WHO analgesic ladder still valid? Twenty-four years of experience. Can Fam Physician. 2010;56(6):514-7.

AVALIAÇÃO DA DOR LOMBAR EM PACIENTES SUBMETIDOS À CIRURGIA BARIÁTRICA

EVALUATION OF LOW BACK PAIN IN PATIENTS WHO UNDERWENT BARIATRIC SURGERY

EVALUACIÓN DEL DOLOR LUMBAR EN PACIENTES SOMETIDOS A CIRUGÍA BARIÁTRICA

Lara Guercio dos Santos,[1] Guilherme Yukio Kajya Amuka,[1] Lucas Ciaravolo Gaspar,[1] Thiago Kolachinski Brandão,[1] Luciano Miller Reis Rodrigues,[1] Adriano Masayuki Yonezaki,[1] André Evaristo Marcondes Cesar,[1] Fernanda Amate Lopes[1]

1. Hospital Estadual Mário Covas, Santo André, SP, Brasil.

RESUMO

Objetivo: A dor lombar é uma condição extremamente comum que pode acometer até 84% das pessoas em algum momento da vida. Atinge pacientes de ambos os sexos, principalmente entre 30 a 50 anos de idade e tem grande impacto na qualidade de vida dos pacientes, além da importante demanda que ocasiona aos serviços de saúde. A obesidade é considerada um fator de risco importante para o desenvolvimento de dor lombar, uma vez que a mudança da distribuição da gordura corporal causa alterações no aparelho locomotor e, em especial, na coluna vertebral. Métodos: O estudo faz uma análise comparativa retrospectiva dos pacientes submetidos à cirurgia bariátrica por meio de questionários, com o objetivo de avaliar a melhora da qualidade de vida e a dor lombar desses pacientes. Os dados foram submetidos a uma análise estatística e os resultados comparados aos dados presentes na literatura. Resultados: Como resultado, houve relevância estatística na melhora da qualidade de vida com relação à perda de peso; quanto maior a redução de peso melhor a qualidade de vida, e quanto menor a idade, melhor a qualidade de vida do paciente. Conclusões: Quando questionados sobre a dor lombar, 70,7% dos pacientes classificaram a dor de moderada a intensa. ***Nível de evidência III; Retrospectiva comparativa.***

Descritores: Lombalgia; Cirurgia Bariátrica; Qualidade de Vida; Coluna Vertebral.

ABSTRACT

Objective: Low back pain is an extremely common condition that can affect up to 84% of people at some point in life. It affects patients of both sexes, mainly between 30 and 50 years of age, and has a great impact on the quality of life, in addition to placing a significant demand on health services. Obesity is considered as an important risk factor for the development of low back pain since the change in body fat distribution causes changes in the locomotor system and especially in the spine. Methods: The study makes a comparative, retrospective analysis of patients who underwent bariatric surgery through questionnaires to assess the improvement in their quality of life and low back pain. The data were submitted to a statistical analysis and the results compared to the literature data. Results: As a result, there was a statistically significant improvement in quality of life in relation to weight loss; the greater the weight reduction, the better the quality of life and the younger the patient, the better their quality of life. Conclusions: When asked about low back pain, 70.7% of patients classified it as moderate to severe. ***Level of evidence III; Comparative retrospective.***

Keywords: *Low Back Pain; Bariatric Surgery; Quality of Life; Spine.*

RESUMEN

Objetivo: El dolor lumbar es una condición extremadamente común que puede afectar hasta 84% de las personas en algún momento de la vida. Afecta a pacientes de ambos sexos, principalmente entre 30 y 50 años de edad y tiene un gran impacto en la calidad de vida de los pacientes, además de la importante demanda que ocasiona a los servicios de salud. La obesidad es considerada un factor de riesgo importante para el desarrollo del dolor lumbar, ya que el cambio de la distribución de la grasa corporal causa alteraciones en el sistema locomotor y especialmente en la columna vertebral. Métodos: El estudio realiza un análisis comparativo retrospectivo de los pacientes sometidos a cirugía bariátrica mediante cuestionarios, para evaluar la mejora de la calidad de vida y el dolor lumbar de estos pacientes. Los datos fueron sometidos a un análisis estadístico y los resultados se compararon a los datos presentes en la literatura. Resultados: Como resultado, hubo relevancia estadística en la mejora de la calidad de vida con relación a la pérdida de peso; cuanto mayor es la reducción de peso mejor es la calidad de vida, y cuanto menor es la edad, mejor es la calidad de vida del paciente. Conclusiones: Cuando cuestionados sobre el dolor lumbar, 70,7% de los pacientes calificó el dolor de moderado a intenso. ***Nivel de evidencia III; Retrospectivo comparativo.***

Descriptores: *Dolor de la Región Lumbar; Cirugía Bariátrica; Calidad de Vida; Columna Vertebral.*

INTRODUÇÃO

A dor lombar é uma condição extremamente comum que pode acometer até 84% das pessoas em algum momento da vida; atinge pacientes de ambos os sexos, principalmente entre 30 a 50 anos de idade e tem grande impacto na qualidade de vida, além da importante demanda que traz aos serviços de saúde.[1]

Segundo a Pesquisa Nacional por Amostra de Domicílios (PNAD) do Instituto Brasileiro de Geografia e Estatística (IBGE), as dores da coluna (cervical, torácica, lombar e pélvica) são a segunda condição de saúde mais prevalente do Brasil (13,5%), entre as patologias crônicas identificadas por algum médico ou profissional de saúde, superadas apenas pelos casos de hipertensão.[2]

Estudo realizado no Hospital Estadual Mário Covas, Santo André, SP, Brasil.
Correspondência: R. Dr. Henrique Calderazzo, 321 - Paraíso, Santo André - SP, 09190-615. laragdossantos@hotmail.com

http://dx.doi.org/10.1590/S1808-185120201904233336

CC BY

Received on 01/24/2020 accepted on 02/12/2020

A lombalgia pode ser causada por uma tensão muscular, afecções reumatológicas, doenças degenerativas, distúrbios psicológicos, diversas patologias, incluindo obesidade, tabagismo, sedentarismo, e aumento da expectativa de vida são fatores de risco para dor lombar.[8,13]

No tratamento da lombalgia, estudos evidenciam a importância da atividade física e do fortalecimento muscular para diminuição das crises de dor lombar. Há na literatura descrito que a atividade física auxilia tanto no tratamento da dor lombar quanto na prevenção de novas crises álgicas, e demonstram relação entre o sedentarismo e alterações na coluna que resultam em incapacidade física decorrente da dor lombar.[18-20]

Estudos que correlacionam obesidade e dor lombar apresentam resultados controversos, a maioria correlaciona positivamente obesidade ao aumento de dor lombar, porém é possível encontrar na literatura estudos que defendem não existir correlação direta entre lombalgia e obesidade.[7,11]

Mudanças importantes no perfil da população brasileira têm ocorrido nos últimos anos, com o aumento do número de idosos e de hábitos sedentários, consequentemente mudanças são observadas na composição corpórea, com aumento dos índices de sobrepeso e obesidade que atingem atualmente 58,4% das mulheres e 52,5% dos homens.[8,12]

A obesidade é considerada doença crônica não transmissível e uma epidemia mundial, ocasionando cerca 2,5 milhões de mortes por ano. Tem por definição o acúmulo anormal ou excessivo de gordura corporal em forma de tecido adiposo, podendo trazer riscos à saúde.[5,6,10]

A Organização Mundial de Saúde (OMS), classifica a obesidade de acordo com o cálculo do índice de massa corporal (IMC) (massa corporal/estatura2), sendo obeso grau I os que apresentam IMC de 30,0 a 34,9 kg/m2; obeso grau II com IMC de 35,0 a 39,9 kg/m2 e obeso grau III com IMC = 40,0 kg/m2.[9]

A obesidade pode levar ao desenvolvimento de diversas doenças graves e debilitantes, que incluem hipertensão, diabetes *mellitus*, hiperlipidemia, distúrbios respiratórios (hipoventilação, apneia do sono), osteoartrite degenerativa, úlceras de estase venosa, colelitíase, refluxo gastroesofágico, pseudotumor cerebral, distúrbios menstruais, infertilidade, problemas psicossocial, alterações posturais (as mais encontradas são valgismo do joelho, pé plano e hiperlordose lombar).[3,5,6,14]

Avaliando as alterações causadas pela obesidade do ponto de vista do aparelho locomotor pode causar inúmeras alterações, com um risco aumentado de dor e lesões envolvendo todos os segmentos corporais, particularmente a coluna vertebral.[3,8]

A distribuição da gordura corporal, central ou periférica, interfere no alinhamento corporal do paciente obeso, promovendo uma sobrecarga e predispondo ao aparecimento de desvios posturais, associada ao atraso da ativação dos músculos estabilizadores da coluna, contribuindo, para o aparecimento da instabilidade lombar no paciente obeso.[3,4]

No paciente obeso, o excesso de peso dificulta a manutenção do equilíbrio e da estabilidade da coluna, durante a postura estática, a marcha e a locomoção; as alterações posturais surgem em virtude da ação mecânica desempenhada pelo excesso de peso corporal e o aumento das necessidades mecânicas regionais resultando em hiperlordose lombar, hipercifose dorsal e hiperlordose cervical.[3,4]

A hiperlordose lombar está normalmente associada a músculos abdominais fracos, e à inclinação anterior da pelve. O acúmulo de gordura central causa protusão abdominal, com consequente distensão e fraqueza da musculatura, comprometendo função de compressão sobre a coluna lombar gerando aumento da lordose lombar. O aumento da lordose lombar pode gerar uma hipercifose dorsal compensatória.[3,4]

O tratamento da obesidade envolve intervenções farmacológicas, dietéticas, nos hábitos de vida (estímulo à prática de atividade física) e terapia cognitivo-comportamental. Havendo refratariedade ao tratamento conservador após acompanhamento regular por no mínimo dois anos, a cirurgia bariátrica pode ser indicada para determinadas condições clínicas.[11,12]

A busca pela cirurgia bariátrica cresce expressivamente todos os anos devido aos bons resultados na redução de peso e a melhora na saúde dos pacientes. Além da perda de peso a cirurgia objetiva controlar diabetes, hipertensão, doenças cardiovasculares, problemas osteoarticulares e melhora na qualidade de vida dos pacientes.[9]

As cirurgias bariátricas são indicadas para pacientes com índice de massa corpórea (IMC) 40 ou IMC 35 associado à comorbidades, como apneia do sono, diabetes *mellitus* tipo II, hipertensão arterial, dislipidemia, dificuldades de locomoção e outras patologias difíceis de administrar clinicamente.[5,9]

Com relação ao tipo de cirurgia realizada, nenhuma das opções é adequada a todos os pacientes. Entretanto, o método Bypass Gástrico em Y de Roux (BGYR) tem sido considerado como o tratamento mais indicado para a obesidade grau III.[6]

O procedimento cirúrgico é uma restrição física que sozinha não promove todo o benefício desejado, é necessário haver mudança de hábitos alimentares e comportamentais do paciente. Para garantir bons resultados é fundamental acompanhamento multidisciplinar com enfermeiros, nutricionistas, médicos, fisioterapeutas e psicólogos, garantindo uma perda de peso adequada, dentro dos padrões de saúde.[9] Em específico quando se visa a melhora do quadro de dor lombar, a cirurgia deve ser acompanhada de um programa de atividade física para tratamento e prevenção da dor lombar, onde haja estabilização da coluna lombar e fortalecimento da musculatura lombar e abdominal, aumentando a capacidade de sustentação e diminuindo a sobrecarga mecânica na região lombar.[18,19] Estudos evidenciam que os pacientes têm reduções significativas de massa muscular dois anos após a cirurgia e que as perdas de massa muscular podem ocorrer mesmo sem mudanças significativas do IMC.[25]

O objetivo do estudo foi analisar a dor lombar em pacientes submetidos á cirurgia bariátrica, e avaliar se a perda de peso está relacionada a melhora do quadro de lombalgia.

MÉTODOS

Os pacientes serão convidados á participar do estudo e responder aos questionários sobre antes da cirurgia e sobre o atual momento após realizarem o procedimento; será avaliado, idade, sexo, altura, IMC pré cirúrgico, perda ponderal, IMC no momento da pesquisa, tempo de pós operatório (em meses), comorbidades associadas, procedimento prévios na coluna vertebral, atividade física, reabilitação pós operatória e avaliação dos questionários.

Todos os pacientes inclusos no estudo assinaram o Termo de Consentimento Livre e Esclarecido após a aprovação do estudo no Comitê de Ética e Pesquisa da Faculdade de Medicina do ABC (28441119.8.0000.0082).

Para avaliar a dor lombar e a qualidade se vida aplicaremos três questionários distintos, a Escala Visual Analógica (Figura 1) para pontuar de 0 a 10 a dor lombar antes e depois da perda ponderal; o Short Form -36 (SF-36), (Anexo 1) questionário padrão para avaliar qualidade de vida, e Oswestry Índice de incapacidade (ODI), (Anexo 2) como uma medida dos sintomas lombares.

Avaliar pré-operatório e diferenças pós-operatórias nas características dos sujeitos, bem como as diferenças nas medidas de resultados indicadas pelo questionário visual de escala analógica, SF-36 e ODI, por último o questionário de Oswestry2.0

Serão excluídos da análise pacientes que tenham sido submetidos a procedimento cirúrgico na coluna lombar após realização da cirurgia bariátrica.

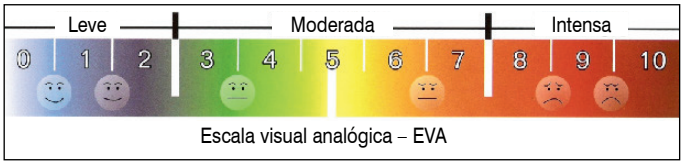

Figura 1. Escala visual analógica.

RESULTADOS

De acordo com a avaliação dos questionários obtivemos que 90,80% dos pacientes que participaram do estudo são do sexo feminino, a média de idade dos participantes foi de 42,09 anos, sendo o mais novo com 26 anos e o mais velho com 65 anos.

Quando analisamos as comorbidades associadas, dos 65 pacientes apenas 14 não referiram nenhuma comorbidade associada; dos que referiram comorbidades 34 declararam hipertensão arterial e 41 diabetes mellitus o que representa 52,3% com hipertensão e 63,10% com diabetes; conforme demonstrado na Figura 2.

Em relação á hipercolesterolemia 86,2% dos pacientes declararam a comorbidade, sendo a mais prevalente no estudo. Apenas nove dos participantes referiram hipotireoidismo, representando 13,8% do total.

Na Figura 3, está representado a resposta da escala visual analógica de dor, onde os pacientes classificaram a dor de 0 a 10, sendo 0 a 2 leve, de 3 a 7 moderada e de 8 a 10 intensa. Em relação á dor lombar 32 pacientes referiram dor lombar moderada e 14 dor lombar intensa, o que somado representa que 70,70% dos pacientes classificam a dor lombar após a cirurgia bariátrica de moderada a intensa.

A perda de peso apresentou grande discrepância entre os pacientes variando de 3kg a 85kg eliminados no pós-operatório, isso se deve principalmente devido ao tempo de pós operatório de cada paciente e ao peso antes da cirurgia bariátrica. Em relação ao peso dos pacientes antes de serem submetidos à cirurgia a média foi de 118,2kg, sendo o mínimo 76Kg e o máximo 170Kg. No pós operatório à perda de peso média foi de 29,73kg. (Figura 4)

A aplicação da *Análise de Correlação de Spearman* entre a perda de peso dos pacientes e os questionários respondidos, houve uma melhora estatisticamente significantes com relação a perda de peso e a capacidade funcional (p 0,001) e á limitação por aspecto físico (p 0,049); representando que quanto maior a perda de peso dor melhor a capacidade funcional e menos limitações por aspecto físico. (Tabela 1)

Em relação aos outros aspectos avaliados pelo SF-36 (dor, vitalidade, estado geral de saúde, aspecto social, saúde mental e limitação por aspecto emocional) não houve relação estatisticamente significante em relação á perda de peso. (Tabela 1)

A relação entre a perda de peso e o Owestry 2.0 teve correlação estatisticamente significativa (p 0,010), demonstrando que a perda de peso está associada a melhor qualidade de vida dos pacientes. (Tabela 1)

A aplicação da *Análise de Correlação de Spearman*, com o intuito de verificarmos o grau de relacionamento entre 'idade' e a qualidade de vida através do Owestry demosntrou um resultado significativo (p 0,004), revelando que a qualidade de vida está intimamente relacionado a idade, quanto mais novo, melhor a qualidade de vida desses pacientes. (Tabela 2)

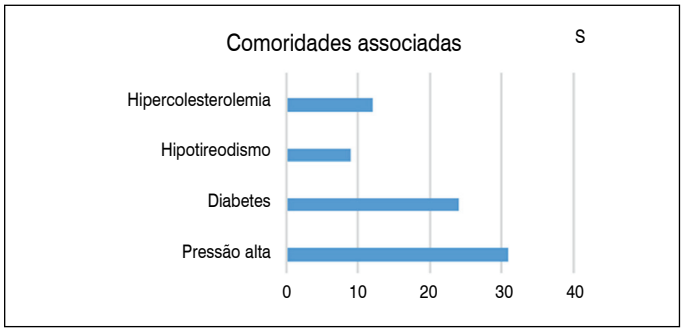

Figura 2. Pacientes que apresentam casos de comoridades associados, levantado na aplicação dos questionários.

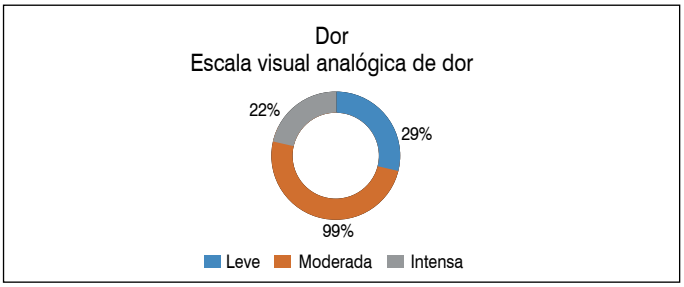

Figura 3. Porcentagem da escala visual analógica de dor.

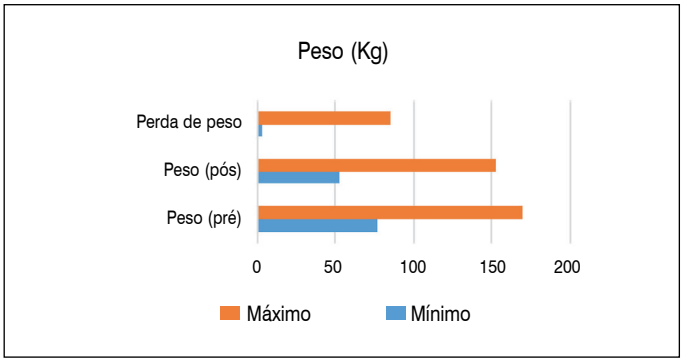

Figura 4. Representação da perda de peso dos pacientes após a realização da cirurgia bariátrica.

Tabela 1. Aplicação da análise de Correlação de Spearman relacionado a perda de peso e as demais variáveis de interesse.

Variável	Estatística	Perda de Peso
EVA	Coeficiente de Correlação (r)	-0,231
	Significância Calculada (p)	0,064
	n	65
[SF-36] Capacidade funcional	Coeficiente de Correlação (r)	+0,391
	Significância Calculada (p)	0,001
	n	65
[SF-36] Limitação por aspecto fisico	Coeficiente de Correlação (r)	+0,245
	Significância Calculada (p)	0,049
	n	65
[SF-36] Dor	Coeficiente de Correlação (r)	+0,194
	Significância Calculada (p)	0,122
	n	65
[SF-36] Estado geral de saúde	Coeficiente de Correlação (r)	+0,042
	Significância Calculada (p)	0,737
	n	65
[SF-36] Vitalidade	Coeficiente de Correlação (r)	+0,194
	Significância Calculada (p)	0,122
	n	65
[SF-36] Aspectos sociais	Coeficiente de Correlação (r)	+0,160
	Significância Calculada (p)	0,203
	n	65
[SF-36] Limitação por aspecto emocinal	Coeficiente de Correlação (r)	+0,187
	Significância Calculada (p)	0,135
	n	65
[SF-36] Saúde mental	Coeficiente de Correlação (r)	-0,097
	Significância Calculada (p)	0,443
	n	65
Oswestry 2.0	Coeficiente de Correlação (r)	-0,319
	Significância Calculada (p)	0,010
	n	65

Tabela 2. Análise da Correlação de *Spearman* entre a idade dos pacientes e o Oswestry 2.0.

Variável	Estatística	Idade
Oswestry 2.0	Coeficiente de Correlação (r)	+0,355
	Significância Calculada (p)	0,004
	n	65

Quando questionado sobre atividade física 50,80% referiram que praticam algum tipo de exercício físico; sendo extremamente variável á atividade referida, não foi observado um padrão de exercício entre os pacientes que visasse a manutenção da massa muscular. Dos 32 que não fazem nenhum tipo de atividade física, 24 pacientes classificaram a dor lombar de moderada a intensa. Em relação aos 33 que referiram algum tipo de atividade física, 20 pacientes classificaram a dor lombar como moderada a intensa; não havendo diferença estatisticamente significante entre os dois grupos avaliados.

DISCUSSÃO

No presente estudo foram avaliados 65 pacientes que foram submetidos a cirurgia bariátrica, sendo maioria era portador de comorbidades associadas.[9,15]

Em relação às relações estatisticamente relativas, houve uma melhora na qualidade de vida dos pacientes após a cirurgia bariátrica, principalmente quanto às limitações nas atividades diárias por aspecto físico. O estudo demonstrou que quanto maior a perda de peso melhor a qualidade de vida e menos a limitação por aspecto físico. O resultado encontrado vai de acordo com outras evidências da literatura que associam a perda de peso na melhora da qualidade de vida dos pacientes.[9,16,17]

A escala visual analógica da dor, demonstrou que 70,7% dos pacientes referiram dor lombar de modera a intensa, porém, no momento da aplicação do instrumento é avaliada a percepção da dor do paciente naquele momento, não diferenciando dor aguda ou crônica.[11]

A diferença encontrada em relação a literatura pode ser explicada por alguns fatores, como por exemplo a idade dos participantes, a melhora na qualidade de vida foi significante em pacientes mais jovens; pode ter relação com a não diferenciação entre dor aguda e crônica ou ainda pode ser devido á reabilitação pós operatória quanto á atividade física e à preservação da massa muscular.

Há na literatura relatos da perda de massa muscular com o envelhecimento, quanto maior a idade do paciente, é esperado que tenha menos massa muscular, que pode ser fator determinante na presença da dor lombar, principalmente se associado ao sedentarismo.[21,22]

Além do fator da idade, a cirurgia bariátrica causa uma perda de massa muscular tão importante quanto a perda de massa gorda, o que diminui drasticamente a força muscular e as funções físicas.[23]

A fraqueza da musculatura da região lombar é fator determinante para queixa de lombalgia, sendo assim é fundamental no pós-operatório a reabilitação física e preservação muscular.[2,5] Dentre os músculos que promovem a estabilidade da coluna lombar, destacam-se os músculos abdominais profundos (transverso do abdome, obliquo interno), juntamente com os profundos lombares (multifidos e quadrado lombar). Sendo o transverso do abdômen importante destaque, e sua disfunção resulta em instabilidade lombar.[24]

Estudos demonstram a relação entra a prática de atividade física na prevenção e tratamento da dor lombar, sendo fundamento o fortalecimento da musculatura lombar e abdominal para estabilização da coluna lombar.[19,20]

CONCLUSÃO

Os pacientes obesos submetidos a cirurgia bariátrica apresentaram melhora na qualidade de vida relacionada a idade e ao peso eliminado após o procedimento. Entretanto a maioria classifica a dor lombar de moderada a intensa mesmo após a perda de peso, a qual vem associada a intensa perda de massa muscular. A perda de massa magra apresenta como consequência uma redução força muscular e, baixos níveis de força muscular estão associados a uma menor capacidade em realizar as atividades da vida diária.[23]

Torna-se fundamental que haja uma estratégia para manutenção e aprimoramento da força muscular nesses pacientes, através de programas de treinamento físico. Podendo ser aventado a possibilidade de um protocolo multidisciplinar que auxilia-se os pacientes quanto a atividade física, e quanto ao controle da porcentagem de massa muscular perdida no pós cirúrgico.

Todos os autores declaram não haver nenhum potencial conflito de interesses referente a este artigo.

CONTRIBUIÇÃO DOS AUTORES: Cada autor fez contribuições individuais significativas para este manuscrito. LGS foi a autora principal do artigo de pesquisa, FAL foi a revisora de notas da ABNT e realizou a análise estatística de dados, LCG e GYKS obteve e organizou os dados obtidos dos questionários de qualidade de vida, LMRR, AEMC, TKB e AMY analisaram as imagens radiográficas, revisaram o manuscrito, aprovaram a versão final do manuscritos e contribuíram para o conceito intelectual do estudo.

REFERÊNCIAS

1. Zhang TT, Liu Z, Liu YL, Zhao JJ, Liu DW, Tian QB. Obesity as a Risk Factor for Low Back Pain- A Meta-Analysis, Clin Spine Surg. 2016;31(1):22-7.
2. Nascimento PRC, Pena Costa LO. Low back pain prevalence in Brazil: a systematic review. Cad Saúde Pública. 2015;31(6):1141-56.
3. Silva JF, Aragão MGL, Guerriei NA, Golçalves MM, Martins ABT, Madeira C. A relação entre alterações posturais e gordura localizada: revisão de literatura. Revista Diálogos Acadêmicos. 2014;3(2):117-23.
4. Siqueira GR, Silva GAP. Postural alterations on the spinal column and lumbar instability in obese individual: a literature review. Fisioter Mov. 2011;24(3):557-66.
5. Kulcheski AL, Soler I Graells X, Benato ML, Baretta G. Evaluation of angular sagittal balance in obese patient. Coluna/Columna. 2013;12(3):224-7.
6. Melo IT, São-Pedro M. Musculoskeletal pain in lower limbs in obese patients before and after bariatric surgery. ABCD Arq Bras Cir Dig. 2012;25(1):29-32
7. Tsuritani I, Honda R, Noborisaka Y, Ishida M, Ishizaki M, Yamada Y. Impact of obesity on musculoskeletal pain and difficulty of daily movements in Japanese middle-aged women. Maturitas. 2002;42(1):23–30.
8. Melissas J, Volakakis E, Hadjipavlou A. Low-Back Pain in morbidly obese patients and the effect of weight loss following surgery. Obes Surg. 2003;13(3):389-93.
9. Khoueir P, Black MH, Crookes PF, Kaufman HS, Katkhouda N, Wang MY. Prospective assessment of axial back pain symptoms before and after bariatric weight reduction surgery. Spine J. 2009;9(6):454–63.
10. Grans R, Warth CF, Farah JFM, Bassitt DP. Quality of life and prevalence of osteoarticular pain in patients submitted to bariatric surgery. Einstein (São Paulo). 2012;10(4):415-21.
11. Melissas J, Kontakis G, Volakakis E, Tsepetis T, Alegakis A, Alexander H. The Effect of Surgical Weight Reduction on Functional Status in Morbidly Obese Patients with Low Back Pain. Obes Surg. 2005;15(3):378-81.
12. Um panorama da saúde no Brasil: acesso e utilização dos serviços, condições de saúde e fatores de risco e proteção à saúde, 2008. Instituto Brasileiro de Geografia e Estatística. Pesquisa Nacional por Amostra de Domicílios. Rio de Janeiro: Instituto Brasileiro de Geografia e Estatística; 2010 (Acesso em 15 jan. 2019). Disponível em: https://biblioteca.ibge.gov.br/biblioteca-catalogo?id=244356&view=detalhes
13. Melissas J, Christodoulakis M, Schoretsanitis G, Sanidas E, Ganotakis E, Michaloudis D, et al. Obesity-associated disorders before and after weight reduction by vertical banded gastroplasty in morbidly vs super obese individuals. Obes Surg. 2001;11:475- 81.
14. Soccol FB, Peruzzo SS, Mortari D, Scortegagna G, Sbruzzi G, Santos C, et al. Prevalence of arthralgia in obese individuals in the pre and postoperative of bariatric surgery. Sci Med. 2009;19(2):69-74.
15. Sociedade Brasileira de Cirurgia Bariátrica e Metabólica. [Acesso em 15 jan. 2019] Disponível em: https://www.sbcbm.org.br/
16. Moraes JM, Caregnato RCA, Schneider DS. Quality of life before and after bariatric surgery. Acta Paul Enferm. 2014;27(2):157-64.
17. Soccol FB, Peruzzo SS, Mortari D, Scortegagna G, Sbruzzi G, Santos PC, et al. Prevalence of arthralgia in obese individual in the pre and postoperative of bariatric surgery. Sci Med. 2009;19(2):69-74.
18. Polli GR, Falqueto H, Czarnobai I, Guerra PH, Giulliano D. Physical activity and low back pain in Brazilians: a systematic review. Rev Bras Ativ Fís Saúde. 2018;23:e0047.
19. Steffens D, Maher CG, Pereira LSM, Stevens ML, Oliveira VC, Chapple M, et al. Prevention of low back pain: a systematic review and meta-analysis. JAMA Intern Med. 2016;176(2):199-208.
20. Choi BKL, Verbeek JH, Tam WWS, Jiang JY. Exercises for prevention of recurrences of low-back pain. Cochrane Database Syst Rev. 2010;(1):CD012004.
21. Schopf PP, Allendorf DB, Schwanke CHA, Gottlieb MGV. Idade, sexo, raça/etnia são fatores intrínsecos associados à perda de massa muscular: uma revisão sistemática. Rev Bras Ci Mov. 2017;25(2):195-204.
22. Resende TIM, Meneguci J, Sasaki JE, Santos AS, Damião R. Sedentary behavior and reduced muscle mass in older adults: a population-based study. O Mundo da Saúde, São Paulo. 2017;41(4):588-96.
23. Alves SP, Anjos RS, Feliciano FT, Lamarca F, Dutra ES, Carvalho KMB, et al. Association between muscular muscle force and functionality in patients submitted to bariatric surgery. RPBeCS. 2018;5(9):21-6.
24. Rodrigues LDS, Marota KB. O aumento da estabilidade lombar através da pré-ativação do músculo transverso do abdome. Revista Científica Univiçosa. 2015;7(1):249-53.
25. Boppre GF. Alterações da massa magra e massa óssea após cirurgia bariátrica. Efeitos de um programa de exercício físico [dissertação]. Porto, Portugal: Universidade do Porto; 2017.

Anexo 1. Questionário de estado de saúde.

OSWESTRY DISABILITY INDEX 2.0

Could you please complete this questionnaire? It has been prepared to give us information about how your problem affects your day-to-day. Check only one box in each section, that which best describes you today.

Section 1 – Pain intensity
☐ I have no pain at the moment
☐ The pain is very mild at the moment
☐ The pain is moderate at the moment The pain is fairly severe at the moment The pain is very severe at the moment
☐ The pain is the worst imaginable at the moment

Section 2 – Personal care (washing, dressing etc.)
☐ I can look after myself normally without causing extra pain
☐ I can look after myself normally, but it causes extra pain
☐ It is painful to look after myself and I am slow and careful
☐ I need some help but manage most of my personal care
☐ I need help every day in most aspects of self-care
☐ I do not get dressed, I wash with difficulty and stay in bed

Section 3 – Lifting
☐ I can lift heavy weights without extra pain
☐ I can lift heavy weights, but it gives extra pain
☐ Pain prevents me from lifting heavy weights off the floor, but I can manage if they are conveniently placed e.g. on a table
☐ Pain prevents me from lifting heavy weights, but I can manage light to medium weights if they are conveniently positioned
☐ I can lift very light weights
☐ I cannot lift or carry anything at all

Section 4 – Walking*
☐ Pain does not prevent me walking any distance
☐ Pain prevents me from walking more than 1 mile
☐ Pain prevents me from walking more than ½ mile
☐ Pain prevents me from walking more than 100 yards
☐ I can only walk using a stick or crutches
☐ I am in bed most of the time

Section 5 – Sitting
☐ I can sit in any chair as long as I like
☐ I can only sit in my favorite chair as long as I like
☐ Pain prevents me sitting more than one hour
☐ Pain prevents me from sitting more than 30 minutes
☐ Pain prevents me from sitting more than 10 minutes
☐ Pain prevents me from sitting at all

Section 6 – Standing
☐ I can stand as long as I want without extra pain
☐ I can stand as long as I want but it gives me extra pain
☐ Pain prevents me from standing for more than 1 hour
☐ Pain prevents me from standing for more than 30 minutes
☐ Pain prevents me from standing for more than 10 minutes
☐ Pain prevents me from standing at all

Section 7 – Sleeping
☐ My sleep is never disturbed by pain
☐ My sleep is occasionally disturbed by pain
☐ Because of pain I have less than 6 hours sleep
☐ Because of pain I have less than 4 hours sleep
☐ Because of pain I have less than 2 hours sleep
☐ Pain prevents me from sleeping at all

Section 8 – Sex life (if applicable)
☐ My sex life is normal and causes no extra pain
☐ My sex life is normal but causes some extra pain
☐ My sex life is nearly normal but is very painful
☐ My sex life is severely restricted by pain
☐ My sex life is nearly absent because of pain
☐ Pain prevents any sex life at all

Section 9 – Social life
☐ My social life is normal and gives me no extra pain
☐ My social life is normal but increases the degree of pain
☐ Pain has no significant effect on my social life apart from limiting my more energetic interests e.g., sports
☐ Pain has restricted my social life and I do not go out as often
☐ Pain has restricted my social life to my home
☐ I have no social life because of pain

Section 10 – Travelling
☐ I can travel anywhere without pain
☐ I can travel anywhere but it gives me extra pain
☐ Pain is bad but I manage journeys over two hours
☐ Pain restricts me to journeys of less than one hour
☐ Pain restricts me to short necessary journeys under 30 minutes
☐ Pain prevents me from travelling except to receive treatment

Anexo 2. Oswestry Índice de incapacidade.

QUALITY OF LIFE QUESTIONNAIRE (SF36V2)

Instructions: This survey asks for your views about your health, how you feel and how well you are able to do your usual activities.

We ask you to read each question carefully and answer as honestly as possible. If you are not sure about your answer, provide the answer you think is most appropriate and, if you wish, leave a comment after the question.

For question 1 and 2, please circle the number that best describes your health.

1. In general, would you say your health is:

Excellent	Very Good	Good	Fair	Poor
1	2	3	4	5

2. Compared to one year ago, how would you rate your health in general now:

Much better	Somewhat better	About the same	Somewhat worse	Much worse
1	2	3	4	5

3. The following questions are about activities you might do during a typical day. Does your health now limit you in these activities? If so, how much?

(Please circle one number on each line)

	Yes, limited a lot	Yes, limited a little	No, not limited at all
a. Vigorous activities, such as running, lifting heavy objects, participating in strenuous activities…….	1	2	3
b. Moderate activities, such as moving a table pushing a vacuum cleaner……	1	2	3
c. Lifting or carrying groceries…..	1	2	3
d. Climbing several flights of stairs……	1	2	3
e. Climbing one flight of stairs……	1	2	3
f. Bending, kneeling, or stooping……	1	2	3
g. Walking more than a mile……	1	2	3
h. Walking several hundred yards……..	1	2	3
i. Walking one hundred yards……..	1	2	3
j. Bathing or dressing yourself…….	1	2	3

Copyright © 1992. New England Medical Center Hospital, Inc. All rights reserved.

4. During the past 4 weeks, how much of the time have you had any of the following problems with your work or other regular daily activities as a result of your physical health?

How much of the time during the past 4 weeks…	All of the time	Most of the time	Some of the time	A little of the time	None of the time
a. Cut down on the amount of time you spent on work or other activities……..	1	2	3	4	5
b. Accomplished less than you would have liked?……	1	2	3	4	5
c. Were limited in the kind of work or other activities…….	1	2	3	4	5
d. Had difficulty performing the work or other activities (for example, it took extra effort) …….	1	2	3	4	5

5. During the past 4 weeks, how much of the time have you had any of the following problems with your work or other regular daily activities as a result of any emotional problems (such as feeling depressed or anxious)?

How much of the time during the past 4 weeks…	All of the time	Most of the time	Some of the time	A little of the time	None of the time
a. Cut down the amount of time you spent on work or other activities……..	1	2	3	4	5
b. Accomplished less than you would like?……	1	2	3	4	5
c. Did your work or activities less carefully than usual……..	1	2	3	4	5

For each of the questions 6, 7, and 8, please circle the number that best describes your health.

6. During the past 4 weeks, to what extent has your physical health or emotional problems interfered with your normal social activities with family, friends, neighbors, or groups?

Not at all	Slightly	Moderately	Quite a bit	Extremely
1	2	3	4	5

7. How much bodily pain have you had during the past 4 weeks?

None	Very mild	Mild	Moderate	Severe	Very severe
1	2	3	4	5	6

8. During the past 4 weeks, how much did pain interfere with your normal work (including both work outside the home and housework)?

Not at all	Slightly	Moderately	Quite a bit	Extremely
1	2	3	4	5

9. These questions are about how you feel and how things have been with you during the past 4 weeks.
For each question, please give the one answer that comes closest to the way you have been feeling.
Make sure that you circle one number on each line.

How much of the time during the past 4 weeks…	All of the time	Most of the time	Some of the time	A little of the time	None of the time
a. Did you feel full of life?……..	1	2	3	4	5
b. Have you been very nervous?……	1	2	3	4	5
c. Have you felt so down in the dumps that nothing could cheer you up?…….	1	2	3	4	5
d. Have you felt calm and peaceful?.....	1	2	3	4	5
e. Did you have a lot of energy?.....	1	2	3	4	5
f. Have you felt downhearted and depressed?.....	1	2	3	4	5
g. Did you feel worn out?.....	1	2	3	4	5
h. Have you been happy?.....	1	2	3	4	5
i. Did you feel tired?.....	1	2	3	4	5

10. During the past 4 weeks, how much of the time has your physical health or emotional problems interfered with your social activities (like visiting with friends, relatives, etc.)?

All of the time	Most of the time	Some of the time	A little of the time	None of the time
1	2	3	4	5

11. How TRUE or FALSE is each of the following statements for you.
Circle one number on each line.

Definitely True	Mostly True	Don't Know	Mostly False	Definitely False
a. I seem to get sick a little easier than other people……	1	2	3	4	5
b. I am as healthy as anybody I know……..	1	2	3	4	5
c. I expect my health to get worse……..	1	2	3	4	5
d. My health is excellent……..	1	2	3	4	5

CORRELAÇÃO ENTRE A LOMBALGIA CRÔNICA E A FUNÇÃO SEXUAL FEMININA

CORRELATION BETWEEN CHRONIC LOW BACK PAIN AND FEMALE SEXUAL FUNCTION

CORRELACIÓN ENTRE LA LUMBALGIA CRÓNICA Y LA FUNCIÓN SEXUAL FEMENINA

Heloisa Florentino Drummond,[1] Thiago Saikali Farcic,[1] Nelson Carvas Junior,[1] Cristiano Schiavinato Baldan,[1] Igor Fagioli Bordello Masson,[1] Aline Fernanda Perez Machado[1]

1. Universidade Paulista – UNIP, Departamento de Fisioterapia, Santana de Parnaíba, SP, Brasil.

RESUMO

Objetivo: Correlacionar a lombalgia crônica com a função sexual feminina. Métodos: Trata-se de um estudo transversal. Foram selecionadas 32 mulheres com faixa etária entre 18 e 44 anos, com Índice de Massa Corporal (IMC) entre 18,5 kg/m^2 e 29,9 kg/m^2, diagnóstico médico de lombalgia crônica e sexualmente ativas nos últimos seis meses. As pacientes foram submetidas a uma única avaliação fisioterapêutica e responderam a dois instrumentos: Questionário de Incapacidade Roland-Morris e Quociente Sexual – versão feminina (QS-F). Para a avaliação do impacto da lombalgia crônica na função sexual foi utilizada a correlação de Pearson. Resultados: A média de idade foi de 30,31 anos (± 7,10) e a do IMC foi de 24,54 Kg/m^2 (± 3,06). A média da pontuação do Questionário de Incapacidade Roland-Morris foi de 5,2 (± 3,28), representando que as pacientes não tinham incapacidade significante. A pontuação do QS-F foi de 60,37 (± 14,48), classificada como "desfavorável a regular" quanto à função sexual feminina. O teste de correlação demonstrou que houve baixa correlação entre a lombalgia crônica e a função sexual feminina (r = 0,027). Conclusões: Houve baixa correlação entre a lombalgia crônica e a função sexual feminina na população estudada, porém a correlação moderada entre o domínio "conforto" e o escore do Questionário de Incapacidade Roland-Morris foi significativa. ***Nível de evidência*** II***; Estudo clínico descritivo transversal.***

Descritores: Lombalgia; Modalidades de Fisioterapia; Sexualidade; Saúde da Mulher.

ABSTRACT

Objective: To correlate chronic low back pain with female sexual function. Methods: This is a cross-sectional study. Thirty-two women aged between 18 and 44 years old, with body mass index (BMI) between 18.5 kg/m^2 and 29.9 kg/m^2, with a medical diagnosis of chronic low back pain and sexually active in the last six months were selected. The patients underwent a physical therapy evaluation and responded to two questionnaires: the Roland-Morris Disability Questionnaire and the Female Sexual Quotient (QS-F). Pearson's correlation test was used to assess the impact of chronic low back pain on sexual activity. Results: The mean age was 30.31 years old (±.7.10) and the mean BMI was 24.54 Kg/m^2 (±3.06). The mean Roland-Morris Disability Questionnaire score was 5.2 (±3.28), indicating that the patients did not have significant disability. The mean QS-F score was 60.37 (±14.48), classified as "unfavorable to normal". The correlation test showed a low correlation between chronic low back pain and female sexual function (r = 0.027). Conclusion: There was a low correlation between chronic low back pain and female sexual function in the study population, but the moderate correlation between the "comfort" domain and the Roland-Morris Disability Questionnaire score was significant. ***Level of evidence*** II***; cross-sectional clinical study.***

Keywords: *Low back pain; Physical Therapy Modalities; Sexuality; Women's Health.*

RESUMEN

Objetivo: Correlacionar la lumbalgia crónica con la función sexual femenina. Métodos: Se trata de un estudio transversal. Se seleccionaron 32 mujeres con edades entre 18 y 44 años, con Índice de Masa Corporal (IMC) entre 18,5 kg/m^2 y 29,9 kg/m^2, diagnóstico médico de lumbalgia crónica y sexualmente activas en los últimos seis meses. Las pacientes fueron sometidas a una única evaluación fisioterapéutica y respondieron a dos instrumentos: Cuestionario de Discapacidad Roland-Morris y por el Cociente Sexual - versión femenina (QS-F). Para la evaluación del impacto de la lumbalgia crónica en la función sexual se utilizó la correlación de Pearson. Resultados: El promedio de edad fue de 30,31 años (± 7,10) y la del IMC fue de 24,54 kg/m^2 (± 3,06). El promedio de la puntuación del Cuestionario de Discapacidad Roland-Morris fue de 5,2 (± 3,28), representando que las pacientes no tenían incapacidad significativa. La puntuación del QS-F fue de 60,37 (± 14,48), clasificada como "desfavorable a regular" en cuanto a la función sexual femenina. El test de correlación demostró que hubo baja correlación entre la lumbalgia crónica y la función sexual femenina (r = 0,027). Conclusiones: Hubo baja correlación entre la lumbalgia crónica y la función sexual femenina en la población estudiada, sin embargo la correlación moderada entre el dominio "comodidad" y el score del Cuestionario de Discapacidad Roland-Morris fue significativa. ***Nivel de evidencia*** II***; estudio clínico transversal.***

Descriptores: *Dolor de la región lumbar; Modalidades de Fisioterapia; Sexualidad; Salud de la Mujer.*

Estudo realizado na Clínica de Fisioterapia da Universidade Paulista – UNIP, Jundiaí, SP, Brasil. Trevo Avenida Armando Giassetti, R. Itu, 577, Vila Hotolância, Itatiba, SP, Brasil. 13214-525.
Correspondência: Aline Fernanda Perez Machado. Departamento de Fisioterapia da Universidade Paulista – Campus Jundiaí. Trevo Avenida Armando Giassetti, R. Itu, 577, Vila Hortolândia, Itatiba, SP, Brasil. 13214-525. lifpm@yahoo.com.br

http://dx.doi.org/10.1590/S1808-185120201904222821

CC BY

Received on 04/17/2019 accepted on 05/12/2020

INTRODUÇÃO

A lombalgia é uma das disfunções musculoesqueléticas mais comuns na vida adulta, podendo atingir cerca de 65% das pessoas por ano.[1-4] É uma condição de alta prevalência, afetando aproximadamente 11,9% da população mundial.[5-6] Estima-se que cerca de 84% das pessoas desenvolverão lombalgia em algum momento da vida. A etiologia da lombalgia é multifatorial, sendo associada a fatores sociodemográficos (idade, gênero e escolaridade), estado de saúde, estilo de vida (tabagismo e sedentarismo), ocupação (esforço físico e repetição de movimentos) e outros fatores relacionados à condições metabólicas (obesidade e outras doenças crônicas).[1-4,7-13] Em função disso, cerca de 90 a 95% dos casos de lombalgia tornam-se crônicos pela complexidade no diagnóstico.[3,7,9-12,14] A dor lombar compromete a qualidade de vida do indivíduo, incluindo a função sexual[7,8,10,11] e está diretamente relacionada ao absenteísmo laboral e dificuldades nas atividades de vida diárias, por causarem incapacidades e redução da funcionalidade, gerando um grande impacto na saúde pública pelos custos envolvidos.[1-6,9,10,12,13,15]

Outro fator de destaque na vida humana é a sexualidade que é considerada como fator intrínseco à qualidade de vida. É associada como um fator de funcionalidade inerente ao bem-estar do indivíduo e à longevidade das relações afetivas.[9,11,16] O ato sexual é dependente da interação dos sistemas corporais, incluindo a integridade e a função da região lombar e pélvica.[7]

A relação entre a lombalgia crônica, a qualidade de vida e a função sexual é proporcionalmente importante para ambos os gêneros,[9-17] apesar de as mulheres apresentarem maior interferência da dor lombar do que os homens.[18] A presença de disfunções músculo-esqueléticas contribui para a limitação do ato sexual devido à dor, à imobilidade e diminuição da força muscular, promovendo assim uma atenuação na estimulação sexual e dificuldade no posicionamento para o ato.[11] Especificamente, a dor lombar influencia negativamente a atividade sexual pelo incômodo na relação que gera diminuição na frequência do ato sexual e altera o sentimento da relação com o parceiro, levando à falta de desejo ou da atividade sexual.[17,19,20]

A abordagem por parte dos profissionais da saúde na investigação da correlação entre a lombalgia crônica e a função sexual é de muita relevância,[16] devido à repercussão da dor lombar, como fator de desenvolvimento das disfunções sexuais.[3,7,9,11] Considerando que a lombalgia gera dor incapacitante, o indivíduo pode limitar a sua atividade sexual em função dela. Portanto, o presente estudo teve como objetivo correlacionar a lombalgia crônica com a função sexual feminina.

MÉTODOS

Tipo de estudo

Este é um estudo clínico descritivo transversal.

Considerações éticas

O estudo teve início após a aprovação do Comitê de Ética em Pesquisa da Universidade Paulista (UNIP), sob o número de protocolo 44866515.2.0000.5512. As pacientes concordaram e assinaram o Termo de Consentimento Livre e Esclarecido.

Casuística

Foram selecionadas 32 mulheres que se declararam heterossexuais com faixa etária entre 18 e 44 anos, com Índice de Massa Corporal (IMC) entre 18,5 kg/m^2 e 29,9 kg/m^2, classificadas como adequado e sobrepeso, com diagnóstico médico de lombalgia crônica e sexualmente ativas nos últimos seis meses.

Os critérios de exclusão foram: gestação, puerpério menor que seis meses, cirurgia prévia na coluna vertebral, infiltração na região lombar, presença de deformidades ósseas e articulares, condrosarcomas, apneia de sono, hipertensão descontrolada, doenças endocrinológicas, reumatológicas, neurológicas, vestibulares e pélvicas; disfunções sexuais prévias, uso de substâncias químicas, transtornos cognitivos e histórico de abuso sexual.

Local da pesquisa

A pesquisa foi realizada na Clínica de Fisioterapia da Universidade Paulista (UNIP), em Jundiaí, São Paulo.

Desfechos

As pacientes que demonstravam interesse em participar da pesquisa foram inicialmente avaliadas conforme os critérios de inclusão e exclusão. As elegíveis para o estudo foram submetidas a uma avaliação única. Elas foram avaliadas seguindo os itens de uma ficha de avaliação fisioterapêutica, proposta pelos autores deste estudo, composta de identificação, anamnese e exame físico. Elas também foram submetidas à avaliação por meio de dois questionários: Questionário de Incapacidade Roland-Morris[21-23] para a avaliação da incapacidade na lombalgia, e Quociente Sexual – versão feminina (QS-F)[24] para mensuração da função sexual feminina.

O Questionário de Incapacidade Roland-Morris foi desenvolvido em 1983 e validado, traduzido e adaptado para a língua portuguesa em 2001.[23] O questionário é um instrumento que quantifica as limitações decorrentes da lombalgia e sua repercussão nas atividades laborais e de vida diária. O questionário é constituído de 24 questões de auto-resposta, apresentando perguntas dicotômicas e mensurado pela soma das respostas, com escore variando de 0 (zero), considerado como "sem incapacidade", a 24 pontos, sendo uma "incapacidade severa"; escores acima de 14 pontos indicam incapacidade física.[22-23]

O QS-F tem por objetivo avaliar os domínios da atividade sexual da mulher e constitui-se de 10 questões, cada qual sendo atribuída em uma escala de 0 a 5, como segue: 0 = "nunca", 1 = "raramente", 2 = "às vezes", 3 = "aproximadamente 50% das vezes", 4 = "a maioria das vezes" e 5 = "sempre". Além disso, o QS-F avalia todas as fases do ciclo de resposta sexual, contemplando ainda outros domínios: desejo e interesse sexual (questões 1, 2 e 8), preliminares (questão 3), excitação pessoal e sintonia com o parceiro (questões 4 e 5), conforto (questões 6 e 7), orgasmo e satisfação (questões 9 e 10). O resultado da soma das 10 questões deve ser multiplicado por 2, implicando num índice total de 0 a 100. A sétima questão apresenta uma exceção, sendo subtraído 5 para obter o escore final da questão. Os maiores valores indicam melhor desempenho e satisfação sexual, sendo a classificação como segue: 82-100 pontos: bom a excelente; 62-80 pontos: regular a bom; 42-60 pontos: desfavorável a regular; 22-40 pontos: ruim a desfavorável; 0-20 pontos: nulo a ruim.[24]

Análise estatística

Os dados foram apresentados utilizando média e desvio-padrão para as variáveis quantitativas e valores absolutos e porcentagens relativas para as categóricas. Inicialmente verificou-se a hipótese de normalidade dos dados por meio do teste de Shapiro-Wilk. A correlação entre os domínios do QS-F (desejo e interesse sexual, preliminares, excitação pessoal e sintonia com o parceiro, conforto, e orgasmo e satisfação) e o escore total do QS-F, bem como a correlação entre o escore total do QS-F e escore total do Questionário de Incapacidade Roland-Morris foi avaliada pelo coeficiente de correlação de Pearson. As análises foram realizadas no programa R (versão 3.5.1) adotando o nível de significância de 5% ($p<0,05$).

RESULTADOS

Um total de 57 pacientes demonstrou interesse em participar da pesquisa. Todas foram avaliadas segundo os critérios de elegibilidade, nos quais 25 foram excluídas pelos seguintes motivos: incompatibilidade de horário para a avaliação (n = 9), dificuldades no deslocamento até a clínica (n = 5), cirurgia prévia na coluna vertebral (n = 5), puerpério menor que seis meses (n = 2), IMC maior que 29,9 Kg/m^2 (n = 3) e homossexual (n = 1). (Figura 1) Portanto, o estudo foi realizado com um total de 32 pacientes.

As características demográficas e clínicas das pacientes estão descritas na Tabela 1, cujas variáveis analisadas estão expressas em percentuais (%), médias e desvios-padrão. Em relação às

características demográficas, observa-se que a média da idade foi de 30,31 anos (±7,10) e do IMC foi de 24,54 Kg/m² (±3,06), classificado como adequado. Quanto ao estado civil, 59% eram solteiras, 38% casadas e 3% divorciadas. O escore médio do Questionário de Incapacidade Roland-Morris foi de 5,22 (±3,24) pontos, cujo representa um resultado inferior a 14 pontos,[21-23] indicando que as pacientes apresentaram-se "sem incapacidade". A média do escore total do QS-F foi de 60,37 pontos (± 14,48), sendo classificada como "desfavorável a regular".[24]

A Figura 2 demonstra os valores expressos em porcentagens dos escores obtidos nos domínios do QS-F. Percebeu-se que as maiores porcentagens de pontuação nos respectivos domínios foram: a pontuação 5 ("sempre") foi presente em 56% (n = 18) no domínio "preliminares", em 45% (n = 14) em "excitação pessoal e sintonia com o parceiro" e 34% (n = 11) em "conforto"; a pontuação 4 ("a maioria das vezes") foi usada por 34% (n = 11) das pacientes no domínio "desejo e interesse sexual" e por 44% (n = 14) em "orgasmo e satisfação".

A Tabela 2 demonstra a correlação entre os domínios do QS-F e o escore total do Questionário de Incapacidade Roland-Morris. Observou-se significante moderada correlação entre os domínios "desejo e interesse" x "preliminares" (r = 0,553; p < 0,001), "desejo e interesse" x "excitação e sintonia" (r = 0,630; p < 0,0001), "desejo e interesse" x "orgasmo e excitação" (r = 0,529; p < 0,001), "preliminares" x "excitação e sintonia" (r = 0,549; p < 0,001), "preliminares" x "orgasmo e excitação" (r = 0,650; p < 0,0001), "excitação e sintonia" x "orgasmo e excitação" (r = 0,478; p < 0,001), "preliminares" x "conforto" (r = 0,369; p = 0,05), "conforto" x "excitação e sintonia" (r = 0,355; p = 0,05) e, o único domínio do QS-F que demonstrou correlação significante com o Questionário de Incapacidade Roland-Morris foi "conforto" (r = 0,372; p = 0,05).

O teste de correlação de Pearson demonstrou baixa correlação entre a lombalgia crônica, avaliada pelo Questionário de Incapacidade Roland-Morris, e a função sexual, por meio do QS-F, com *r* = 0,027, conforme Figura 3.

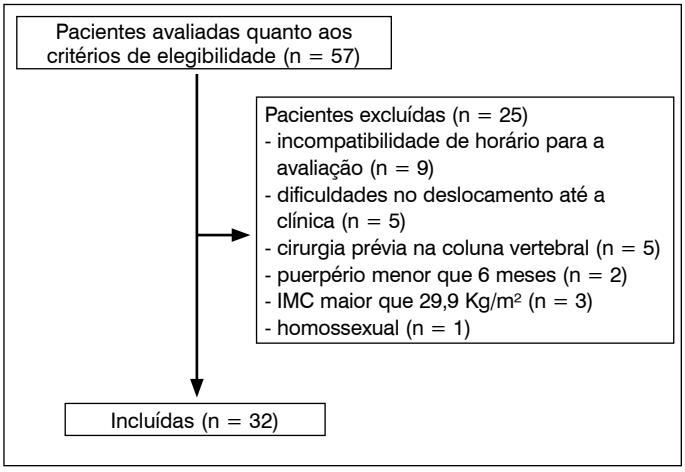

Figura 1. Fluxograma do estudo.

Tabela 1. Características demográficas e clínicas das pacientes.

Características	Pacientes (n = 32)
Idade (anos)	30,31 ±7,10
IMC (Kg/m2)	24,54 ±3,06
Estado civil	
Solteira	59% (n = 19)
Casada	38% (n = 12)
Divorciada	3% (n = 1)
Questionário de Incapacidade Roland-Morris	5,22 ±3,24
Quociente Sexual – versão feminina	60,37 ±14,48

IMC: Índice de Massa Corporal, ±: desvio-padrão.

DISCUSSÃO

O presente estudo teve como objetivo correlacionar a lombalgia crônica com a função sexual em 32 mulheres com idade média de 30,31 (±7,10) anos, por meio de dois questionários: Questionário de Incapacidade Roland-Morris e QS-F, correlacionando-os estatisticamente por meio do teste de correlação de Pearson com *r* = 0,027, sendo considerado como baixa correlação.

Apesar de todas as pacientes selecionadas para o estudo terem o diagnóstico médico de lombalgia crônica, o escore médio do Questionário de Incapacidade Roland-Morris foi de 5,22 (±3,24) pontos, classificando-as como "sem incapacidade". Mesmo assim, a média pontuada pelo escore do QS-F foi de 60,37 pontos, caracterizando a satisfação sexual como "desfavorável a regular".[24] Ao analisar separadamente as questões deste questionário, observou-se que houve um alto índice de questões com percentuais correspondentes a respostas positivas, sendo que estas obtiveram maior êxito do que as respostas negativas. Portanto, mesmo a pontuação do Questionário de Incapacidade Roland-Morris não sendo suficiente para caracterizar incapacidade, as pacientes incluídas no presente estudo demonstraram prejuízo no QS-F.

A pontuação final do QS-F é preocupante no que se refere à sexualidade, pois envolve alguns fatores, os quais desencadeiam diversas disfunções sexuais. Os dados demonstraram que houve moderada correlação entre os domínios do QS-F, mas apenas o domínio "conforto" apresentou correlação entre a lombalgia crônica e a função sexual feminina. É conhecido que as pacientes do sexo feminino com lombalgia apresentam 71,1% de distúrbios sexuais quando comparados às mulheres saudáveis que apresentam 36,8%.[9] Bahouq et al.,[7] verificaram que 81% dos pacientes com lombalgia crônica apresentaram perturbações sexuais, porém este foi um estudo de prevalência e não foi feita a correlação entre as variáveis.

A lombalgia crônica é comumente avaliada pela quantificação da dor por meio da Escala Visual Analógica (EVA) e pelos instrumentos que mensuram a funcionalidade, são eles: *Oswestry Disability Index* (ODI) e Questionário de Incapacidade Roland-Morris.[4-21] No presente estudo, este foi escolhido por se tratar de um instrumento traduzido e validado para a língua portuguesa com a finalidade de avaliar e tratar o grau de incapacidade dos indivíduos com lombalgia, apresentando níveis elevados de consistência interna.[23] Porém, o mesmo constatou que a amostra selecionada neste estudo não apresentava incapacidade significativa, certamente influenciando a correlação obtida por meio do escore do QS-F.

A avaliação dos desfechos relacionados à função sexual na população feminina já foi feita utilizando os seguintes instrumentos: *Female Sexual Function Index* (FSFI) e *The Sexual Quality Of Life - Female* (SQOL-F).[9,25] No presente estudo, foi usado o QS-F, elaborado para a população brasileira e validado na língua portuguesa com o intuito de avaliar a função sexual de mulheres e auxiliar no diagnóstico da doença sexual feminina. Trata-se de um instrumento de fácil manuseio, com linguagem acessível e que considera diversos domínios da função sexual da mulher.[24] Bonelli et al.,[26] realizaram um estudo com o objetivo de avaliar a função sexual da mulher no período gestacional por meio da aplicação do QS-F, o qual apresentou um desempenho sexual satisfatório, corroborando com os achados do presente estudo.

Os resultados obtidos no presente estudo apontam menor impacto da lombalgia crônica na função sexual feminina, não corroborando com os achados da literatura. Nikoobakht et al.,[9] realizaram um estudo com pacientes de ambos os gêneros com lombalgia crônica e verificaram alta prevalência de disfunções sexuais quando comparado a indivíduos saudáveis. Bahouq et al.,[7] também verificaram interferência na sexualidade de pacientes de ambos os gêneros com lombalgia crônica. Porém, esses estudos abordavam uma amostra maior e utilizaram outras formas de avaliação dos pacientes com lombalgia crônica. Não foi possível fazer demais comparações com outros estudos, pois até o presente momento nenhum estudo teve um delineamento semelhante a este, utilizando os mesmos instrumentos de avaliação, ou não realizou análises

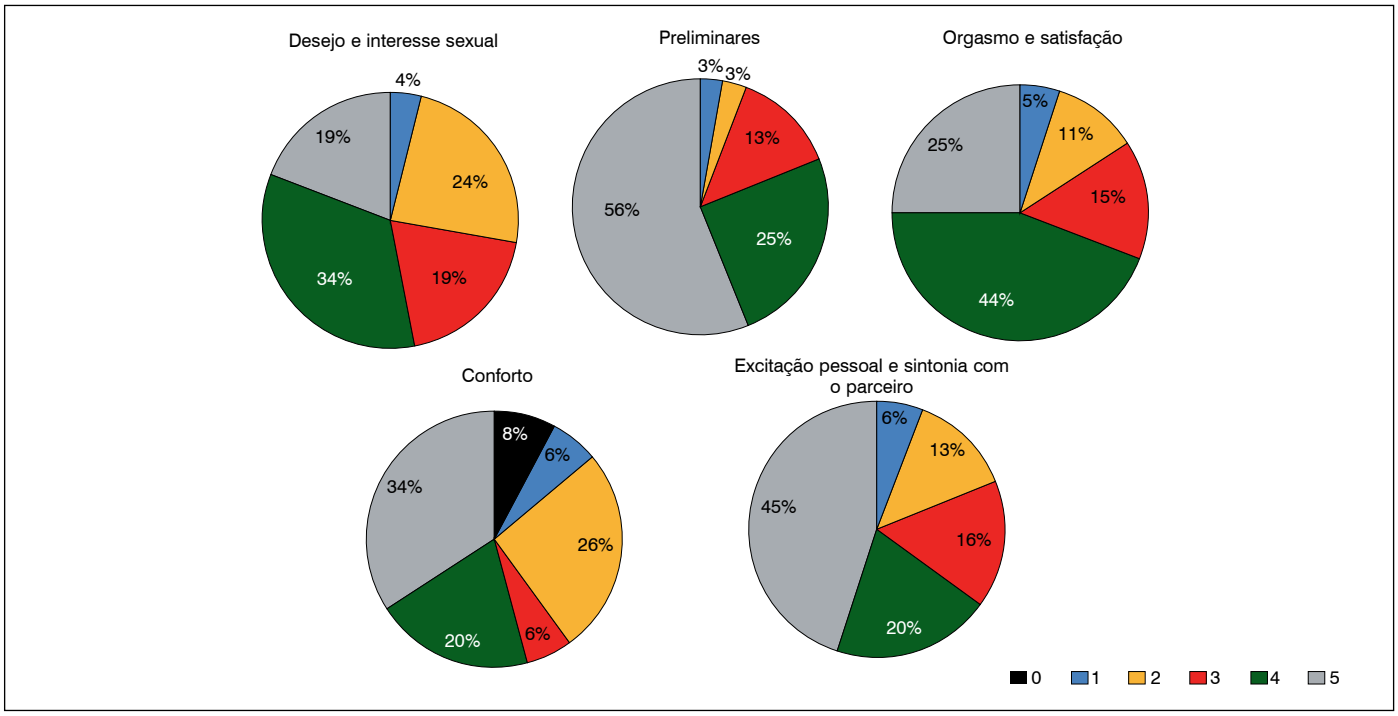

Figura 2. Domínios do Quociente Sexual – versão feminina: desejo e interesse sexual, preliminares, excitação pessoal e sintonia com o parceiro, conforto, orgasmo e satisfação.

Tabela 2. Matriz de correlação entre os domínios do QS-F e o escore total do Questionário de Incapacidade Roland-Morris.

QS-F	Desejo e interesse	Preliminares	Excitação e sintonia	Conforto	Orgasmo e excitação	Questionário de Incapacidade Roland-Morris
Desejo e interesse	1,000	--	--	--	--	--
Preliminares	0,553**	1,000	--	--	--	--
Excitação e sintonia	0,630***	0,549**	1,000	--	--	--
Conforto	0,315	0,369*	0,205	1,000	--	--
Orgasmo e excitação	0,529**	0,650***	0,478**	0,355*	1,000	--
Questionário de Incapacidade Roland-Morris	0,090	0,038	0,172	0,372*	-0,066	1,000

* p<0,05; ** p<0,001; *** p<0,0001.

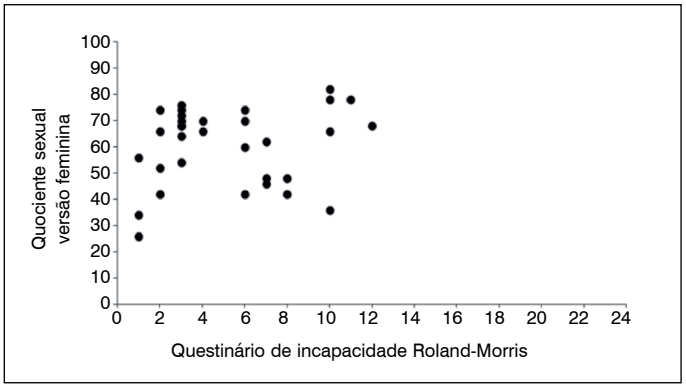

Figura 3. Diagrama de dispersão entre o Quociente Sexual – versão Feminina e o Questionário de Incapacidade Roland-Morris.

estatísticas em relação ao uso de testes de correlação como as feitas aqui. Julga-se importante o uso de tais testes para verificar a relação do impacto entre os instrumentos escolhidos. Vale ressaltar que este é o primeiro estudo que verificou a correlação entre a lombalgia crônica e a função sexual feminina em mulheres brasileiras. A literatura sobre esse assunto ainda é escassa tornando essa questão um marco inicial para aprofundamento desta investigação e considera-se como um grande destaque para essa pesquisa.

O presente estudo também revelou certo prejuízo na função sexual de mulheres com lombalgia crônica mesmo sem incapacidade funcional, pois o escore do QS-F foi classificado como "desfavorável a regular". Portanto, deve-se considerar que, mesmo com pouca influência nas atividades funcionais, estas mulheres apresentaram baixos níveis da função sexual. Assim, o fisioterapeuta pode intervir de forma preventiva realizando uma abordagem educativa baseada nos treinamentos dos músculos envolvidos na fisiopatologia da lombalgia e da região pélvica, incluindo a conscientização perineal e o fortalecimento da musculatura do assoalho pélvico, promovendo aumento na vascularização pélvica e na sensibilidade vulvar e vaginal, favorecendo a satisfação sexual.[25]

Durante o período de entrevistas com as pacientes que participaram deste estudo, observou-se que é necessário ter uma abordagem fisiológica em relação ao posicionamento do indivíduo durante o ato sexual e suas respectivas adaptações. Outro item que corrobora com essa observação é a correlação entre o domínio "conforto" e o Questionário de Incapacidade Roland-Morris, demonstrando que a posição e o relaxamento muscular para o ato sexual podem estar comprometidos em função da dor lombar. Acredita-se que, caso o indivíduo consiga encontrar uma posição de conforto em relação à sua dor, a atividade sexual pode-se manter sem prejudicar a função sexual. Sugere-se que, seja preconizada a prevalência das posturas mais utilizadas durante o ato sexual em mulheres com lombalgia crônica, cuja literatura também é escassa.[7,9,11]

Julga-se necessário, em estudos futuros, um delineamento

semelhante a este, porém com uma amostra de maior dimensão comparada a um grupo de indivíduos saudáveis e utilização de outros instrumentos de avaliação tanto da lombalgia como da função sexual feminina. A amostra do presente estudo foi restrita em função dos critérios de inclusão e exclusão serem rígidos para denotar resultados fidedignos e confiáveis. Um ponto de importante discussão é que as pacientes que participaram deste estudo não apresentaram incapacidade funcional, pelo Questionário de incapacidade Roland-Morris, o que certamente influenciou o resultado final do QS-F e da correlação entre a lombalgia crônica e a função sexual.

CONCLUSÃO

Concluiu-se que houve baixa correlação entre a lombalgia crônica e a função sexual feminina na população estudada, porém houve uma correlação moderada significativa entre o domínio "conforto" e o escore do Questionário de Incapacidade Roland-Morris.

Todos os autores declaram não haver nenhum potencial conflito de interesses referente a este artigo.

CONTRIBUIÇÕES DOS AUTORES: Cada autor contribuiu individual e significantemente para o desenvolvimento deste artigo. HFD: confecção do projeto de pesquisa, redação, entrevistas das pacientes; TSF: envio ao CEP, concepção do projeto e redação; NCJ: análise estatística e revisão do texto; CSB: redação e revisão do texto; IFBM: redação e revisão do texto; AFPM: redação, revisão, análise estatística, conceito intelectual e confecção do projeto de pesquisa.

REFERÊNCIAS

1. Andersson GB. Epidemiological features of chronic low-back pain. Lancet. 1999;354(9178):581-5.
2. Cherkin DC, Sherman KJ, Balderson BH, Cook AJ, Anderson ML, Hawkes RJ, et al. Effect of mindfulness-based stress reduction vs cognitive behavioral therapy or usual care on back pain and functional limitations in adults with chronic low back pain: a randomized clinical trial. JAMA. 2016;315(12):1240-9.
3. Nascimento PRC, Costa LOP. Prevalência da dor lombar no Brasil: uma revisão sistemática. Cad Saúde Pública. 2015;31(6):1141-55.
4. Walker BF. The prevalence of low back pain: a systematic review of the literature from 1966 to 1998. J Spinal Disord. 2000;13(3):205-17.
5. Hoy D, Bain C, Williams G, March L, Brooks P, Blyth F, et al. A systematic review of the global prevalence of low back pain. Arthritis Rheum. 2012;64(6):2028-37.
6. Goren A, Gross HJ, Fuji RK, Pandey A, Mould-Quevedo J. Prevalence of pain awareness, treatment, and associated health outcomes across different conditions in Brazil. Rev Dor. 2012;13(4):308-19.
7. Bahouq H, Fadoua A, Hanan R, Ihsane H, Najia HH. Profile of sexuality in Moroccan chronic low back pain patients. BMC Musculoskelet Disord. 2013;14:63.
8. Manchikanti L, Singh V, Falco FJE, Benyamin RM, Hirsch JA. Epidemiology of low back pain in adults. Neuromodulation. 2014;17 Suppl 2:3-10.
9. Nikoobakht M, Fraidouni N, Yaghoubidoust M, Burri A, Pakpour AH. Sexual function and associated factors in Iranian patients with chronic low back pain. Spinal Cord. 2014;52(4):307-12.
10. Rodrigues-De-Souza DP, Fernadéz-de-la-Penãs C, Martín-Vallejo FJ, Blanco-Blanco JF, Moro-Gutiérrez L, Alburquerque-Sendín F. Differences in pain perception, health-related quality of life, disability, mood, and sleep between Brazilian and Spanish people with chronic non-specific low back pain. Braz J Phys Ther. 2016;20(5):412-21.
11. Rosenbaum TY. Musculoskeletal pain and sexual function in women. J Sex Med. 2010;7 (2 Pt 1):645-53.
12. Malta DC, Oliveira MM, Andrade SSCA, Caiffa WT, Souza MFM, Bernal RTI. Factors associated with chronic back pain in adults in Brazil. Rev Saúde Pública. 2017;51(suppl 1):1-12.
13. Oliveira CB, Pinheiro MB, Teixeira RJ, Franco MR, Silva FG, Hisamatsu TM, et al. Physical activity as a prognostic factor of pain intensity and disability in patients with low back pain: a systematic review. Eur J Pain. 2019;23(7):1251-63.
14. Krismer M, van Tulder M. Strategies for prevention and management of musculoskeletal conditions. Low back pain (non-specific). Best Pract Res Clin Rheumatol. 2007;21(1):77-91.
15. Ross GB, Sheahan PJ, Mahoney B, Gurd BJ, Hodges PW, Grahan RB. Pain catastrophizing moderates changes in spinal control in response to noxiously induced low back pain. J Biomech. 2017;58:64-70.
16. Bahouq H, Allali F, Rkain H, Hajjaj-Hassouni N. Discussing sexual concerns with chronic low back pain patients: barriers and patients' expectations. Clin Rheumatol. 2013;32(10):1487-92.
17. Froud R, Petterson S, Eldridge S, Seale C, Pincus T, Rajendran D, et al. A systematic review and meta-synthesis of the impact of low back pain on people's lives. BMC Musculoskelet Disord. 2014;15:50.
18. Maigne JY, Chatellier G. Assessment of sexual activity in patients with back pain compared with patients with neck pain. Clin Orthop Relat Res. 2001;(385):82-7.
19. Brotto L, Atallah S, Johnson-Agbakwu C, Rosenbaum T, Abdo C, Byers S, et al. Psychological and Interpersonal Dimensions of Sexual Function and Dysfunction. J Sex Med. 2016;13(4):538-71.
20. Clayton AH. Epidemiology and neurobiology of female sexual dysfunction. J Sex Med. 2007;4(Suppl 4):260-8.
21. Chiarotto A, Maxwell LJ, Terwee CB, Wells GA, Tugwell P, Ostelo RW. Roland-Morris Disability Questionnaire and Oswestry Disability Index: Which Has Better Measurement Properties for Measuring Physical Functioning in Nonspecific Low Back Pain? Systematic Review and Meta-Analysis. Phys Ther. 2016;96(10):1620-37.
22. Sardá Júnior JJ, Nicholas MK, Pimenta CAM, Asghari A, Thieme AL. Validação do questionário de incapacidade Roland Morris para dor em geral. Rev Dor. 2010;11(1):28-36.
23. Nusbaum L, Natour J, Ferraz MB, Goldenberg J. Translation, adaptation and validation of the Roland-Morris questionnaire - Brazil Roland-Morris. Braz J Med Biol Res. 2001;34(2):203-10.
24. Abdo CHN. Quociente sexual feminino: um questionário brasileiro para avaliar a atividade sexual da mulher. Diagn tratamento. 2009;14(2):89-1.
25. da Costa CKL, Spyrides MHC, Marinho ACN, Sousa MBC. Cuidado fisioterapêutico na função sexual feminina: intervenção educativa na musculatura do assoalho pélvico. Fisioter Bras. 2018;19(1):65-71.
26. Bonelli MCP, Calheiros CAP, Nogueira DA, Terra FS, Leite EPRC. Avaliação da função sexual da mulher no período gestacional. Rev Fun Care Online. 2018;10(4):1091-7.

ESPONDILODISCITES INESPECÍFICAS EM ADULTOS: ESTUDO RETROSPECTIVO

NONSPECIFIC SPONDYLODISCITIS IN ADULTS: RETROSPECTIVE STUDY

ESPONDILODISCITIS INESPECÍFICAS EN ADULTOS: ESTUDIO RETROSPECTIVO

William Zarza,[1] Gabriel Mendonça Serpa,[2] Taiana Cunha Ribeiro,[3] Giselle Burlamaqui Klatau,[3] Mauro José Costa Salles,[3] Alberto O. Gotfryd,[1] Rodrigo Góes Medéa de Mendonça,[1] Nelson Astur,[1] Maria Fernanda S. Caffaro,[1] Robert Meves[1]

1. Irmandade da Santa Casa de Misericórdia de São Paulo, Departamento de Ortopedia e Traumatologia, Grupo de Afecções da Coluna, São Paulo, SP, Brasil.
2. Faculdade de Ciências Médicas Santa Casa de São Paulo. Acadêmico.
3. Irmandade da Santa Casa de Misericórdia de São Paulo, Departamento de Infectologia.

RESUMO

Objetivo: Descrever as características epidemiológicas e clínicas de pacientes com espondilodiscite piogênica tratados em um hospital brasileiro. Métodos: Trata-se de estudo retrospectivo de pacientes com diagnóstico de espondilodiscite inespecífica. Foram incluídos pacientes de ambos os sexos, acima de 18 anos, com tempo de seguimento mínimo de seis meses. Foram analisados dados epidemiológicos, laboratoriais e clínicos. Resultados: Nove pacientes foram incluídos. A média de idade foi de 64 anos, sendo sete homens (77,7%) e duas mulheres (22,2%). Todos os pacientes avaliados tinham dorsalgia. O local mais acometido foi a coluna lombar (44,4%). Apenas três pacientes (33,3%) apresentaram febre e cinco (55%), sintomas constitucionais. O tempo médio de sintomas antes do diagnóstico foi de 2,5 (± 1,5) semanas. Apenas quatro pacientes (44,4%) tiveram culturas positivas. Cinco pacientes (55,5%) apresentaram alteração neurológica. Ao término do tratamento, dois pacientes melhoraram um nível no escore de Frankel, dois pacientes melhoraram dois níveis. A principal indicação para cirurgia foi déficit neurológico (55,5%). Dois pacientes avaliados foram a óbito em decorrência do quadro infeccioso. Conclusões: Menos da metade dos pacientes com espondilodiscite piogênica tiveram febre ou sintomas constitucionais. A dorsalgia estava presente em todos os casos. Em menos da metade dos pacientes foi possível isolar o microrganismo responsável. A maioria dos pacientes foi submetida a tratamento cirúrgico, embora nem todos tiveram melhora do déficit neurológico. ***Nível de evidência II; Estudo Retrospectivo.***

Descritores: Doenças da Coluna Vertebral; Discite; Disco Intervertebral.

ABSTRACT

Objective: To describe the epidemiological and clinical characteristics of patients with pyogenic spondylodiscitis treated in a Brazilian hospital. Methods: This is a retrospective study of patients diagnosed with nonspecific spondylodiscitis. Patients of both sexes, above 18 years of age with a minimum follow-up time of 6 months were included. Epidemiological, laboratory, and clinical data were analyzed. Results: Nine patients were included. The mean age was 64 years, with seven men (77.7%) and two women (22.2%). All patients evaluated had back pain. The most affected location was the lumbar spine (44.4%). Only three patients (33.3%) had fever and five (55%) had constitutional symptoms. The mean duration of symptoms before diagnosis was 2.5 (± 1.5) weeks. Only four patients (44.4%) had positive cultures. As for neurological status, five patients (55.5%) presented neurological change. At the end of treatment, two patients improved one level in the Frankel score and two patients improved two levels. The main indication for surgery was neurological deficit (55.5%). Two of the patients evaluated died as a result of an infectious condition. Conclusions: Less than half of the patients with pyogenic spondylodiscitis had fever or constitutional symptoms. Back pain was present in all cases. In less than half of the patients it was possible to isolate the responsible microorganism. Most patients underwent surgical treatment, although not all improved from the neurological deficit. ***Level of evidence II; Retrospective study.***

Keywords: *Spinal Diseases; Discitis; Intervertebral Disc.*

RESUMEN

Objetivo: Describir las características epidemiológicas y clínicas de pacientes con espondilodiscitis piógena tratados en un hospital brasileño. Métodos: Se trata de un estudio retrospectivo de pacientes con diagnóstico de espondilodiscitis inespecífica. Fueron incluidos pacientes de ambos sexos, mayores de 18 años, con tiempo de seguimiento mínimo de seis meses. Fueron analizados datos epidemiológicos, de laboratorio y clínicos. Resultados: Se incluyeron nueve pacientes. El promedio de edad fue de 64 años, siendo siete hombres (77,7%) y dos mujeres (22,2%). Todos los pacientes evaluados tenían dolor de espalda. El local más acometido fue la columna lumbar (44,4%). Sólo tres pacientes (33,3%) presentaron fiebre y cinco (55%) síntomas constitucionales. El tiempo promedio de síntomas antes del diagnóstico fue de 2,5 (± 1,5) semanas. Sólo cuatro pacientes (44,4%) tuvieron cultivos positivos. Cinco pacientes (55,5%) presentaron alteración neurológica. Al término del tratamiento, dos pacientes mejoraron un nivel en la escala de Frankel, dos pacientes mejoraron dos niveles. La principal indicación para cirugía fue el déficit neurológico (55,5%). Dos pacientes evaluados fueron a óbito como consecuencia del cuadro infeccioso. Conclusiones: Menos de la mitad de los pacientes con espondilodiscitis piógena tuvieron fiebre o síntomas constitucionales. El dolor de espalda estuvo presente en todos los casos. En menos de la mitad de los pacientes fue posible aislar el microorganismo responsable. La mayoría de los pacientes fue sometida a tratamiento quirúrgico, aunque no todos tuvieron mejora del déficit neurológico. ***Nivel de evidencia II; Estudio retrospectivo.***

Descriptores: *Enfermedades de la Columna Vertebral; Discitis; Disco Intervertebral.*

Estudo realizado na Irmandade da Santa Casa de Misericórdia de São Paulo. Rua Dr. Cesário Mota Junior, 112, Vila Buarque, São Paulo, SP, Brasil. 01221-020.
Correspondência: Willian Zarza Santos. Rua Dr. Cesário Motta Júnior, 112, Vila Buarque, Departamento de Ortopedia e Traumatologia, 2º andar, Sala do Grupo de Afecções da Coluna Vertebral, São Paulo, SP, Brasil. 01221-020. willzarza@yahoo.com.br

CC BY

http://dx.doi.org/10.1590/S1808-185120201904235433

Received on 03/22/2020 accepted on 05/05/2020

INTRODUÇÃO

Espondilodiscite compreende espectro de manifestações que incluem infecções do corpo vertebral, denominada osteomielite vertebral; do espaço discal intervertebral, denominada discite; e, por fim, o acometimento dos elementos posteriores das vértebras, correspondendo a espondilite.[1]

O diagnóstico de espondilodiscite piogênica é difícil e, muitas vezes, tardio devido a apresentação clínica frustra.[2–4] Além disso, os sintomas iniciais de dor lombar podem ser pouco valorizados pelo médico, uma vez que a prevalência de lombalgia é alta na população geral e a doença em questão não é comum.[2,4]

Para a realização do diagnóstico correto e mais precoce possível, a suspeição é fundamental. História clínica detalhada, procurando fatores de risco, associada a exame físico minucioso são etapas essenciais no diagnóstico.[2,3,5] Exames laboratoriais são importantes, principalmente marcadores inflamatórios, como a Velocidade de Hemossedimentação (VHS) e a Proteína C Reativa (PCR).[4,5]

Radiografias de coluna são o primeiro exame diagnóstico de imagem, embora apresentam baixa especificidade na espondilodiscite.[4,5] Ressonância magnética é o exame de imagem padrão ouro no diagnóstico, com sensibilidade de 96% e especificidade de 94%.[4,5] Porém, trata-se de exame muitas vezes indisponível em hospitais brasileiros. Esses dois fatores corroboram para a dificuldade diagnóstica na infecção vertebral.

O objetivo deste trabalho é avaliar características epidemiológicas de adultos com espondilodiscite inespecífica, assim como evolução clínica após tratamento médico.

MÉTODOS

Foi realizado um estudo epidemiológico retrospectivo, aprovado pelo Comitê de Ética em Pesquisa de um Hospital Quaternário da Cidade de São Paulo. A coleta de dados ocorreu por meio de análise de prontuários de paciente tratados na Instituição no período de Outubro de 2015 a Maio de 2019.

A pesquisa teve autorização do Comitê de Ética em Pesquisa (CAAE: 93695218.8.0000.5479) e os participantes que responderam aos critérios de inclusão assinaram o termo de consentimento livre e esclarecido (Anexo I) após serem informados sobre a natureza da pesquisa. Neste documento foram fornecidas informações, em termos leigos, sobre os objetivos do trabalho, sendo assegurada a opção de abandonar a participação na pesquisa sem nenhum prejuízo ao participante.

Foi considerado espondilodiscite inespecífica casos em que apresentavam quadro clínico, laboratorial e radiológico compatíveis com infecção do disco intervertebral, não sendo obrigatório positividade de estudo anátomo-patológico ou microbiológico.

Os critérios de inclusão foram:

- Pacientes de ambos os gêneros;
- Idade acima de 18 anos;
- Diagnóstico de espondilodiscite inespecífica;
- Tempo de seguimento mínimo de seis meses.

Os critérios de exclusão foram:

- Pacientes com diagnóstico de espondilodiscite específica;
- Paciente que já haviam sido submetidos a procedimentos com implantes na coluna vertebral;
- Casos com prontuário incompleto.

Foram analisados os seguintes dados epidemiológicos: tempo de sintomas até o diagnóstico, como dorsalgia, febre, queda do estado geral e dano neurológico, idade, sexo e comorbidades associadas. Realizou-se avaliação laboratorial e análise de hemoculturas e culturas de tecidos. Dados relacionados ao tratamento também foram estudados, como duração da antibioticoterapia e necessidade de tratamento cirúrgico, bem como o procedimento realizado. Os métodos diagnósticos por imagem empregados foram: radiografias em incidências ântero-posterior e perfil do segmento afetado da coluna e/ou tomografia computadorizada e/ou resssonância magnética. (Figuras 1 e 2)

Por fim, foram analisados dados referentes a evolução clínica, como presença de dor residual, deformidade, déficit neurológico[6] e morte.

A análise estatística envolveu a quantificação de dados descritivos através de média e desvio padrão para variáveis contínuas e o uso de percentagem para variáveis categóricas utilizando o software SPSS Statistics 21.

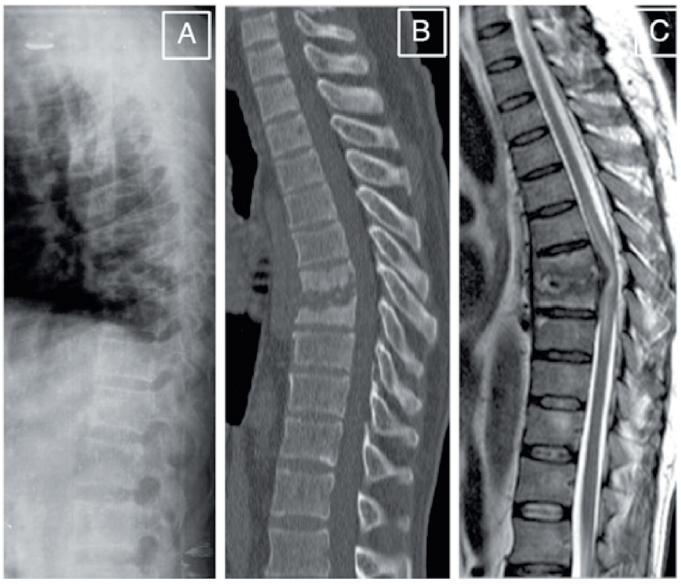

Figura 1. Masculino, 47 anos, quadro de paraplegia há 10 dias. A) Radiografia com acometimento do corpo vertebral de T7 e T8. B) Tomografia sagital evidenciando destruição das placas terminais. C) RM evidenciando compressão medular.

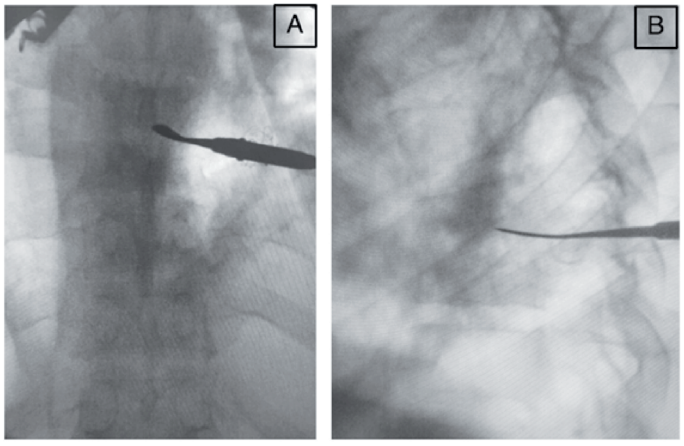

Figura 2. Paciente submetido a descompressão medular por via póstero-lateral (Costotransversectomia) evoluindo com melhora de dois pontos na escala de Frankel. A e B: Escopia intra-operatória evidenciando a localização do Penfield e o acesso ao corpo vertebral após a descompressão do canal.

RESULTADOS

Onze pacientes foram identificados com diagnóstico de espondilodiscite inespecífica no período de 2015 a 2019. Desses, dois foram excluídos por serem crianças. Portanto, trata-se de série de casos com nove pacientes. A média de idade foi de 64 anos, sendo sete homens (77,7%) e duas mulheres (22,2%). As comorbidades associadas, bem como outras características epidemiológica dos casos, são descritas na Tabela 1.

Apresentação Clínica e Laboratorial

Dorsalgia esteve presente em todos os pacientes avaliados. O local mais acometido foi a coluna lombar, com quatro pacientes

(44,4%), seguido da região torácica, com três pacientes (33,3%), e transição tóraco-lombar, com dois (22,2%). Três pacientes (33,3%) apresentaram febre e cinco apresentaram sintomas constitucionais, como emagrecimento, adinamia ou queda do estado geral. O tempo médio de sintomas foi de 2,5 (±1,5) semanas. Na avaliação laboratorial, o valor médio de hemoglobina foi de 11,2 (±1,5); leucócitos foi de 8,7 (±3,5), enquanto os valores médios dos marcadores inflamatórios, como PCR e VHS, foram respectivamente 55,9 (±43,3) e 92 (±21,9). Quatro pacientes (44,4%) apresentaram hemocultura e/ou culturas de tecido positivas. Os dados clínicos e laboratoriais estão resumidos nas tabelas 2 e 3, respectivamente.

Avaliação do status neurológico

No momento do diagnóstico, quatro pacientes (44,4%) não apresentavam alteração neurológica (Frankel E); um paciente apresentava função motora não útil (Frankel C); três pacientes apresentavam apenas função sensitiva, sem qualquer função motora abaixo do nível da lesão (Frankel B); e um paciente apresentava lesão neurológica completa (Frankel A). Ao término do tratamento, cinco pacientes permaneceram com exame neurológico inicial inalterado, dois pacientes melhoraram um nível no escore de Frankel e dois pacientes melhoraram dois níveis nesse mesmo escore. (Tabela 4) Não houve nenhum paciente que apresentou deterioração do status neurológico de entrada durante ou após o tratamento.

Avaliação do tratamento cirúrgico

Apenas um paciente do presente estudo não foi submetido a cirurgia, tendo sido tratado apenas com antibioticoterapia. A principal indicação para realização de procedimento cirúrgico foi déficit neurológico (55,5%); os outros três pacientes foram operados devido a falha do tratamento clínico. Dos procedimentos realizados, três foram biópsia minimamente invasiva, dois pacientes foram submetidos a laminectomia descompressiva, outros dois pacientes submetidos a descompressão por via póstero-lateral (costotransversectomia) e um paciente foi submetido a descompressão e artrodese posterior. (Tabela 5)

Avaliação das Complicações

Dois pacientes faleceram. Um deles, apresentava doença renal crônica dialítica e morreu em decorrência de complicações clínicas da doença de base. Outra paciente, diabética, faleceu devido problemas clínicos decorrente da internação prolongada. Em relação aos outros sete pacientes, três apresentaram como complicação déficit neurológico com prejuízo da função motora útil (Frankel A, B ou C); três pacientes permaneceram com dorsalgia residual e um caso apresentou deformidade em cifose no sítio acometido pela espondilodiscite. (Tabela 6)

A tabela 7 demonstra os dados epidemiológicos resumidos de cada paciente incluído no estudo.

Tabela 1. Dados Descritivos.

Características	Total
Tamanho da Amostra	9 (100%)
Idade	64 anos
Sexo	
Feminino	2 (22,3%)
Masculino	7 (77,7%)
Fumo	
Sim	1 (11,1%)
Não	8 (88,9%)
Uso de álcool	
Sim	1 (11,1%)
Não	8 (88,9%)
Hipertensão Arterial Sistêmica (HAS)	
Sim	7 (77,8%)
Não	2 (22,2%)
HIV	
Positivo	0 (0%)
Negativo	9 (100%)
Neoplasias	
Sim	2 (22,2%)
Não	7 (77,8%)
Insuficiência Renal Crônica (IRC)	
Sim	1 (11,1%)
Não	8 (88,9%)
Diabetes	
Sim	2 (22,2%)
Não	7 (77,8%)

Tabela 2. Apresentação clínica.

Características	Total
Presença de dor	
Sim	9 (100%)
Não	0 (0%)
Localização da região dolorosa	
Região Torácica	3 (33,3%)
Transição Toracolombar	2 (22,2%)
Lombar	4 (44,4%)
Tempo de Sintomas (semanas)	2,5 (±1,5)
Febre	
Sim	3 (33,3%)
Não	6 (66,7%)
Sintomas constitucionais	
Sim	5 (55,5%)
Não	4 (44,4%)

Tabela 3. Exames laboratoriais.

	Participantes	Média	Desvio padrão
Hemoglobina	-	11,2	1,57
Leucócitos	-	8,77	3,57
Proteína C-Reativa	-	55,9	43,3
Velocidade de Hemossedimentação (VHS)	-	92	21,9
Total	9		
Teste Anatomopatológico			
Negativo	5 (55,6%)		
Positivo	4 (44,4%)		

Tabela 4. Avaliação dos status neurológico.

Frankel Score	Inicial	Final
A	1 (11,1%)	0 (0%)
B	3 (33,3%)	1 (11,1%)
C	1 (11,1%)	2 (22,2%)
D	0 (0%)	2 (22,2%)
E	4 (44,4%)	4 (44,4%)

Tabela 5. Avaliação do tratamento cirúrgico.

Características	Total
Indicação Cirúrgica	
Déficit Neurológico	5 (55,6%)
Falha no tratamento medicamentoso	3 (33%)
Procedimento realizado	
Laminectomia	2 (22,2%)
Biópsia minimamente invasiva	3 (33,3%)
Artrodese + laminotomia	1 (11,1%)
Costotransversectomia	2 (22,2%)
Tempo de Tratamento (semanas)	
Sete participantes	9,4 (±4,1)

± -> Desvio Padrão.

DISCUSSÃO

Avaliou-se retrospectivamente pacientes com espondilodiscite inespecífica no período de quatro anos. Por se tratar de um tempo relativamente curto e da doença ser infrequente,[2,4] obtivemos um total de apenas nove pacientes. Desses, a média de idade foi 64 anos, dado concordante com a literatura, na qual a faixa etária mais acometida respeita uma distribuição bimodal, menor de 20 anos e entre 50-70 anos.[2,3,5] Quanto ao sexo, a maioria foi do sexo masculino (77,7%), o que também é concordante, visto que os homens são acometidos três vezes mais do que as mulheres.[1–3]

Em relação ao diagnóstico clínico, todos os pacientes do presente estudo tinham queixa de dorsalgia e 33% dos pacientes tiveram febre. Já quanto a localização, a região mais acometida foi a coluna lombar, seguido da região torácica e transição tóraco-lombar. Em série retrospectiva de casos, com cento e cinco pacientes com espondilodiscite piogênica, Loibl et al.,[7] encontraram uma prevalência de 66,7% de dorsalgia em seus pacientes, 33,3% apresentaram febre e o local mais acometido também foi a coluna lombar com aproximadamente 58% dos casos, seguidos da região torácica e da transição tóraco-lombar, assim como nessa série. No presente estudo não houve nenhum paciente com acometimento da coluna cervical, fato que pode ser explicado pela amostra reduzida, mas também pela incidência baixa nessa topografia, variando de 3-11% de todas as discites.[8]

Em relação ao diagnóstico laboratorial, observou-se que apenas 44,4% tiveram culturas positivas. Esse dado é concordante com o estudo de Loibl[7] que encontrou 46,5% de culturas positiva e com a série de Parra et al,[9] com cento e oito pacientes, na qual a positividade de culturas foi de apenas 50%.

Parra et al[9] relataram ainda que, dos cento e oito casos avaliados com espondilodiscite infecciosa, cem pacientes (89,8%) apresentaram acometimento de nível único. Dado que concorda com o que foi encontrado em nossa amostra, uma vez que, dos nove pacientes estudados, apenas um apresentou acometimento em mais de um nível na coluna, denotando que de fato, a espondilodiscite inespecífica tem na grande maioria das vezes, a característica de acometer um único nível.

Já, quanto ao período entre o início da manifestação dos sintomas e o diagnóstico, a literatura é bem estabelecida que se trata de um período longo, variando de 8-24 semanas[2,3] o que não foi encontrado em nossa amostra, cujo tempo médio foi de 2,5 semanas. Essa divergência pode ser explicada pelo fato de cinco dos nove pacientes apresentarem déficit neurológico no início do acompanhamento, fato que facilitou o diagnóstico. Na série de Bettini,[3] apenas três dos 56 pacientes avaliados, apresentavam déficit neurológico, o que pode explicar seu tempo médio de sintomas maior até o diagnóstico que foi de dez semanas.

Quanto aos fatores de risco associados a apresentação com déficit neurológico grave, Lemaignen et al[10] concluíram em estudo caso controle com trezentos e setenta e oito pacientes, que os fatores associados ao pior prognóstico neurológico são Escore de Charlson[11] maior que cinco pontos, gravidade da fraqueza motora (Frankel A e B) inicial e acometimento da coluna torácica. Além disso, associaram a um resultado favorável o acometimento da coluna lombar. Ao avaliar o status neurológico do presente estudo, notamos que dos cinco pacientes que permaneceram com algum grau de déficit neurológico, quatro apresentavam acometimento da coluna torácica ou tóraco-lombar e quatro se apresentavam inicialmente com escala de Frankel A ou B. Além disso, dos quatro pacientes que apresentaram acometimento lombar, três eram Frankel E e um Frankel D ao final do tratamento. Isso parece indicar que o acometimento lombar é um fator de bom prognóstico como Lemaignen[10] propôs.

Além do déficit neurológico, deformidade residual também é preocupação a ser considerada no tratamento das infecções da coluna.[12] Em Coorte retrospectiva com quarenta e oito pacientes, Srinivasan et al[12] avaliaram fatores de risco associados ao desenvolvimento de deformidade em pacientes com infeção espinhal e foi identificada apenas uma variável significativamente associada à deformidade: a localização da infecção (osteomielite, discite ou abscesso epidural). Os pacientes com acometimento vertebral e\ou do disco sem abscesso epidural demonstraram maiores chances de desenvolver uma deformidade em comparação com os pacientes com abscesso.[12] Um paciente de nossa série de casos apresentou deformidade em cifose na coluna torácica, e não apresentava abscesso epidural, apenas acometimento do disco, dado concordante com os achados de Srinivasan.[12]

A melhor estratégia cirúrgica no tratamento da espondilodiscite é tema de ampla discussão. Em nosso serviço, utilizamos com certa frequência descompressão póstero-lateral do tipo costotransversectomia, indicada principalmente em casos com acometimento torácico e sem sinais de instabilidade. No presente estudo, dois pacientes foram submetidos a costotransversectomia. Ambos apresentavam inicialmente escore de Frankel B e, após a cirurgia, um paciente evoluiu para Frankel C e o outro para Frankel D. (Figuras 1 e 2) Cheng et al[13] compararam a Via posterior isolada (Transforaminal ou Costotransversectomia) com a via Anterior combinada à fixação posterior. Eles concluíram que a via posterior isolada pode prevenir complicações e problemas respiratórios pós-operatórios associados às abordagens anteriores, além de ser ótima alternativa para pacientes com comorbidades médicas e com menos tolerância ao longo tempo de anestesia e perda substancial de sangue.

Embora a literatura seja vasta sobre o assunto, ainda há dados insuficientes para definição de uma boa diretriz de diagnóstico e tratamento das espondilodiscites inespecíficas.[14] Em revisão sistemática ampla sobre o tema, Rutges et al[14] selecionaram 25 estudos, porém destes, apenas cinco foram considerados com bom nível de evidência e com forte recomendação, fato que demonstra baixa qualidade das publicações. Além disso, estudos

Tabela 6. Complicações.

Características	Total
Complicações	
Dor residual	3 (33,3%)
Déficit Neurológico (Frankel A,B ou C)	3 (33,3%)
Deformidade	1 (11,1%)
Óbito	2 (22,2%)

Tabela 7. Tabela epidemiológica - Casos resumidos.

Caso	Idade	Sexo	Local	Tempo de sintomas (Semanas)	Asia Inicial/final	Cultura (positiva ou não)	Tratamento (cirurgico ou não)	Tipo de cirurgia	Óbito
1	70	F	T/L	2	B/B	Não	Cirúrgico	LM	Sim
2	72	F	L	2	E/E	Não	Cirúrgico	B	Não
3	53	M	T	4	A/C	Sim	Cirúrgico	LM+A	Sim
4	52	M	L	2	E/E	Sim	Cirúrgico	B	Não
5	73	M	T	2	E/E	Não	Não	-	Não
6	47	M	T/L	1	B/D	Sim	Cirúrgico	CT	Não
7	76	M	L	3	E/E	Não	Cirúrgico	B	Não
8	64	M	L	6	C/D	Não	Cirúrgico	LM	Não
9	70	M	T	1	B/C	Sim	Cirúrgico	CT	Não

T: torácica; T/L: Tóraco-lombar; L: Lombar; LM: Laminectomia; B: Biópsia; LM+A: Laminectomia + Artrodese; CT: Costotransversectomia.

com pacientes brasileiros, tendem a avaliar conjuntamente as espondilodiscites piogênicas e tuberculosas na mesma amostra,[15,16] sendo um ponto forte do nosso trabalho a homogeneidades da amostra, uma vez que excluímos as discites específicas. As principais limitações do estudo são o número restrito da amostra e o fato de ser um trabalho retrospectivo.

CONCLUSÃO

Na amostra estudada, menos da metade dos pacientes com espondilodiscite piogênica tinha febre ou outros sintomas constitucionais. Dor nas costas estava presente em todos os casos. Em menos da metade dos pacientes foi possível isolar o microrganismo responsável. A maioria dos pacientes foi submetida a tratamento cirúrgico, embora nem todos melhoraram do déficit neurológico decorrente da infecção na coluna.

Todos os autores declaram não haver nenhum potencial conflito de interesses referente a este artigo.

CONTRIBUIÇÕES DOS AUTORES: Cada autor contribuiu individual e significantemente para o desenvolvimento deste artigo. WZ: redação e análise dos dados; RM: análise dos dados e revisão; MFSC: análise dos dados e revisão; AOG: análise dos dados, redação e revisão; NA: análise dos dados e revisão; RGMM: análise dos dados e revisão; GMS: análise dos dados; TCR: análise dos dados e revisão; GBK: análise dos dados e revisão; MJCS: análise dos dados e revisão.

REFERÊNCIAS

1. Herrero CFPS, do Nascimento AL, Cunha RP, Souza JPV, Nogueira-Barbosa MH, Defino HLA. Infectious spondylodiscitis: Has there been any evolution in the diagnostic and treatment outcomes? Coluna/ Columna. 2014;13(4):294–7.
2. Costa J, de Andrade N, Arcangelo J, Pedrosa C, Figueira P. Espondilodiscite piogénica em adultos: diagnóstico e tratamento. Rev Port Ortop e Traumatol. 2015;23(3):225–35.
3. Bettini N, Girardo M, Dema E, Cervellati S. Evaluation of conservative treatment of non specific spondylodiscitis. Eur Spine J. 2009;18(Suppl 1):143–50.
4. Gouliouris T, Aliyu SH, Brown NM. Spondylodiscitis: Update on diagnosis and management. J Antimicrob Chemother. 2010;65 Suppl 3:iii11–24.
5. Duarte RM, Vaccaro AR. Spinal infection: State of the art and management algorithm. Eur Spine J. 2013;22(12):2787–99.
6. Frankel HL, Hancock DO, Hyslop G, Melzak J, Michaelis LS, Ungar GH, et al. The value of postural reduction in the initial management of closed injuries of the spine with paraplegia and tetraplegia. Paraplegia. 1969;7(3):179–92.
7. Loibl M, Stoyanov L, Doenitz C, Brawanski A, Wiggermann P, Krutsch M, et al. Outcome-related co-factors in 105 cases of vertebral osteomyelitis in a tertiary care hospital. Infection. 2014;42(3):503–10.
8. Barnes B, Alexander J, Branch C. Cervical osteomyelitis: a brief review. Neurosurg Focus. 2004;17(6): 11–3.
9. Parra JLC, Martín ASA, Martínez-Aedo ALU, Ivañez IS, Agreda E, Stern LLD. Management of infectious discitis. Outcome in one hundred and eight patients in a University Hospital. Int Orthop. 2012;36(2):239–44.
10. Lemaignen A, Ghout I, Dinh A, Gras G, Fantin B, Zarrouk V, et al. Characteristics of and risk factors for severe neurological deficit in patients with pyogenic vertebral osteomyelitis. Medicine (Baltimore). 2017;96(21):e6387.
11. Charlson M, Szatrowski TP, Peterson J, Gold J. Validation of a combined comorbidity index. J Clin Epidemiol. 1994;47(11):1245–51.
12. Srinivasan D, Terman SW, Himedan M, Dugo D, La Marca F, Park P. Risk factors for the development of deformity in patients with spinal infection. Neurosurg Focus. 2014;37(2):1–6.
13. Kao FC, Tsai TT, Niu CC, Lai PL, Chen LH, Chen WJ. One-stage posterior approaches for treatment of thoracic spinal infection. Medicine (Baltimore). 2017;96(42):e8352.
14. Rutges JPHJ, Kempen DH, van Dijk M, Oner FC. Outcome of conservative and surgical treatment of pyogenic spondylodiscitis: a systematic literature review. Eur Spine J. 2016;25(4):983–99.
15. Finger G, Cecchini AML, Sfreddo E, Cecchini FML, Lunardi LW, Nascimento TL, et al. Spondylodiscitis Investigation and Therapeutic Protocol: Neurosurgery Service Results. Coluna/Columna. 2019;18(2):138–43.
16. da Silva Junior JP, Pereira AFF, Silveira LL, Ferreira MAC, Rangel TAM. Perfil epidemiológico e avaliação da resposta ao tratamento cirúrgico nos pacientes com espondilodiscite atendidos no serviço de cirurgia da coluna do hospital getúlio vargas em recife. Coluna/ Columna. 2011;10(4):279–83.

CORREÇÃO DO PLANO SAGITAL DA COLUNA VERTEBRAL: APLICAÇÃO DE PARAFUSOS CONVERGENTES OU DIVERGENTES

CORRECTION OF THE SPINAL SAGITTAL PLANE: THE APPLICATION OF CONVERGENT OR DIVERGENT SCREWS

CORRECCIÓN DEL PLANO SAGITAL DE LA COLUMNA VERTEBRAL: APLICACIÓN DE TORNILLOS CONVERGENTES O DIVERGENTES

Enguer Beraldo Garcia,[1,2,3] Liliane Faria Garcia,[1,2] Enguer Beraldo Garcia Júnior,[2] André de Sá,[1] Victor de Oliveira Matos,[1] Juliana Garcia Camarinha,[2] Marcos Felipe Camarinha,[2] Roberto Garcia Gonçalves,[1,3] Eduardo Beraldo Garcia,[1,3] Saulo Terror Giesbrecht[1,3]

1.Santa Casa de Belo Horizonte, Spine Group, Belo Horizonte, MG, Brasil.
2. Instituto da Coluna Vertebral de Belo Horizonte, Belo Horizonte, MG, Brasil.
3. Sociedade Brasileira de Coluna, São Paulo, SP, Brasil.

RESUMO

Objetivo: Apresentar um novo princípio para correção do plano sagital da coluna vertebral, posicionando os parafusos pediculares monoaxiais nesse plano de forma convergente ou divergente, associados à compressão ou distração, para proporcionar força em alavanca lordotizante ou cifotizante. Métodos: Realizou-se um estudo de mecânica estatística de 28 fixações em segmentos de coluna sintética. Em quinze peças, foram aplicados parafusos pediculares monoaxiais nos extremos dos segmentos abordados com posicionamento no sentido convergente à fixação. Foram agregados às hastes retas e submetidos à força de compressão. Em outros treze segmentos, a fixação foi feita com parafusos pediculares monoaxiais, no sentido divergente ao centro da fixação, integrados às hastes retas e submetidos à força de distração. Resultados: Para criar cifose nos 15 segmentos sintéticos da coluna vertebral, a média do ângulo de Cobb na pré-fixação foi de -0,7° e a média pós-fixação foi de +15°. Para cria lordose em 13 segmentos, a média do ângulo de Cobb na pré-fixação foi de +1° e a média pós-fixação foi de +18°. A diferença foi confirmada por testes de mecânica estatística e considerada significativa. Contudo, não existe diferença relevante entre os ângulos médio para formação da lordose e da cifose. Conclusões: Conclui-se que a correção do plano sagital da coluna aplicando o novo método de instrumentação é eficiente. Confirmou-se com teste de mecânica estatística que a diferença em graus de Cobb entre o período pré e o pós-fixação dos segmentos de coluna sintética fixados foi considerada significativa, tanto na criação da cifose quanto da lordose. ***Nível de evidência II C; Estudo mecânico estatístico de segmentos de coluna sintética.***

Descritores: Lordose; Cifose; Dispositivos de Fixação Cirúrgica; Rotação.

ABSTRACT

Objective: To present a new principle for correction of the sagittal plane of the spine through the convergent or divergent placement of monoaxial pedicle screws in this plane, associated with compression or distraction, to provide lordotizing or kyphotizing leverage force. Method: A statistical mechanical study of twenty-eight fixations in synthetic spine segments was performed. In fifteen pieces, pedicle screws were applied to the ends of the segments with positioning convergent to the center of the fixation. They were attached to the straight rods and subjected to compression force. The other thirteen segments were fixed with pedicle screws in a direction divergent to the center of the fixation, attached to the straight rods, and subjected to distraction force. Results: To create kyphosis in the 15 synthetic segments of the spine, the mean pre-fixation Cobb angle was - 0.7° and the mean post-fixation angle was +15°. To create lordosis in the 13 segments, the mean pre-fixation Cobb angle was +1° and the mean post-fixation angle was +18°. The difference was confirmed by statistical mechanical tests and considered significant. However, there is no relevant difference between the mean angles for lordosis and kyphosis formation. Conclusions: It was concluded that the correction of the sagittal plane of the spine by applying the new instrumentation method is efficient. A statistical mechanical test confirmed that the difference in Cobb degrees between pre- and post-fixation of the synthetic spine segments was considered significant in the creation of both kyphosis and lordosis. ***Level of evidence II C; Statistical mechanical study of synthetic spine segments.***

Keywords: *Lordosis; Kyphosis; Surgical Fixation Devices; Rotation.*

RESUMEN

Objetivo: Presentar un nuevo principio para corrección del plano sagital de la columna vertebral, posicionando los tornillos pediculares monoaxiales en ese plano de forma convergente o divergente, asociados a la compresión o distracción, para proporcionar fuerza en palanca lordotizante o cifosante. Métodos: Se realizó un estudio de mecánica estadística de 28 fijaciones en segmentos de columna sintética. En quince piezas, fueron aplicados tornillos pediculares monoaxiales en los extremos de los segmentos abordados con posicionamiento en el sentido convergente a la fijación. Fueron agregados a las varillas rectas y sometidos a la fuerza de compresión. En otros trece segmentos, la fijación fue hecha con tornillos pediculares monoaxiales, en el sentido divergente del centro de la fijación, integrados a las varillas rectas

Trabalho realizado no Instituto da Coluna Vertebral BH.
Correspondência: Enguer Beraldo Garcia. Av. Francisco Sales, 427, Floresta, Belo Horizonte, Minas Gerais, Brasil. enguerbg@gmail.com

http://dx.doi.org/10.1590/S1808-185120201904232531

CC BY

Received on 12/25/2019 accepted on 05/12/2020

y sometidos a la fuerza de distracción. Resultados: Para crear cifosis en los 15 segmentos sintéticos de la columna vertebral, el promedio del ángulo de Cobb en la prefijación fue de -0,7° y el promedio de postfijación fue de +15°. Para crear lordosis en 13 segmentos, el promedio del ángulo de Cobb en la prefijación fue de +1° y el promedio de postfijación fue de +18°. La diferencia fue confirmada mediante tests de mecánica estadística y considerada significativa. Sin embargo, no existe diferencia relevante entre los ángulos promedios para la formación de lordosis y de cifosis. Conclusiones: Se concluye que la corrección del plano sagital de la columna aplicando el nuevo método de instrumentación es eficiente. Se confirmó con test de mecánica estadística que la diferencia en los grados de Cobb entre el período de pre y postfijación de los segmentos de columna sintética fijados fue considerada significativa, tanto en la creación de cifosis como de la lordosis. ***Nivel de evidencia II C; Estudio mecánico estadístico de segmentos de columna sintética.***

Descriptores: *Lordosis; Cifosis; Dispositivos de Fijación Quirúrgicos; Rotación.*

INTRODUÇÃO

A literatura aponta a cifose por Scheuermann como uma patologia estrutural da coluna torácica ou toracolombar, que acomete 0,4 a 8,3% da população geral, sendo que existem inúmeras hipóteses diagnósticas.[1]

Dickson confirmou que uma perda de cifose torácica pode preceder o desenvolvimento de deformidade e rotação vertebral.[2]

Winter e Nash relataram que a hipocifose torácica foi responsável pela redução da função pulmonar em pacientes diagnosticados com Escoliose Idiopática do Adolescente (EIA).[3,4]

Apesar do alinhamento da coluna vertebral ter sido, durante muitos anos, avaliado apenas no plano coronal, diversas publicações destacam a importância que tem as alterações no plano sagital. Os autores também ressaltam a relação da coluna vertebral com as alterações na orientação pélvica e como elas determinam o alinhamento vertebral como um todo.[5-9]

Incidência Pélvica (IP): O ângulo entre uma linha perpendicular ao ponto médio do platô sacral e uma linha que liga esse ponto até o eixo central da cabeça femoral, considerado normal de 40° a 65°. Incidência Sacral (IS): O ângulo entre uma linha no platô superior de S1 e uma linha horizontal paralela ao solo, sendo normal de 30° a 50°. Versão pélvica (VP): O ângulo entre uma linha que liga o ponto médio do platô sacral até ao eixo da cabeça femoral e uma linha vertical, perpendicular ao solo, tido como normal de 10° a 25°.[10,11]

O foco principal no tratamento cirúrgico da EIA, durante décadas, foi a quantidade de correção no plano coronal, contudo, a correção do plano sagital e rotação vertebral também foram reconhecidos como quase tão importante quanto o coronal. Os autores ressaltam-se as dificuldades para corrigir associadamente a rotação vertebral e a hipocifose.[12]

Estudou-se uma série de 76 pacientes afetados de EIA especialmente tipo I de Lenke, comparou-se os índices pélvicos e parâmetros spino-pélvica antes e após a correção cirúrgica por via posterior, mostrou-se um ligeiro desequilíbrio do plano sagital da coluna vertebral, principalmente nos casos que apresentava hipocifose prévia, embora afirmaram que mais estudos são necessários.[13]

Para avaliar e determinar a eficiência de várias configurações de força na correção das deformidades tridimensionais da coluna, desenvolveu-se um modelo 3d de coluna vertebral com base em imagens de tomografia computadorizada obtidas de uma menina escoliótica. O modelo foi exportado para o software Abaqus para verificar os efeitos de várias configurações de força e magnitudes na correção das curvaturas da coluna vertebral. As forças direcionadas verticais diminuíram as curvas escolióticas, lordóticas e cifóticas. Recomendou-se o uso de uma combinação de forças transversais e verticais para diminuir a curva escoliótica sem efeitos colaterais significativos no plano sagital.[14] O objetivo do artigo é apresentar um novo princípio para correção do plano sagital da coluna vertebral, posicionando os parafusos pediculares monoaxiais nesse plano: de forma convergente ou divergente, associados a compressão ou distração, para proporcionar força em alavanca lordotizante ou cifotizante.

MÉTODO

Realizou-se um estudo mecânico estatístico da instrumentação de 28 segmentos de coluna sintética (duas vértebras e um disco).

Em quinze peças, aplicou-se parafusos pediculares monoaxiais nos extremos dos segmentos abordados com posicionamento no sentido convergente à fixação. Foram agregados às hastes retas. Realizou posteriormente força de compressão, com objetivo de promover força em alavanca, rotacional das vértebras no plano sagital, correção da cifose do segmento, considerando que os parafusos monoaxiais, quando ajustados as hastes, travam-se em 90° (Figura 1).

Da mesma forma, fixou-se 13 peças de colunas sintéticas com parafusos, agora no sentido divergente em relação ao centro da fixação, integrou-se às hastes retas, associou-se desta vez a distração, com intuito de promover força de alavanca, rotacional das vértebras no plano sagital, correção da lordose no segmento. (Figura 2)

Pontos de referências para entrada dos parafusos: Introduz-se os parafusos pediculares monoaxiais em alinhamento com os pedículos. No plano sagital, coloca-se divergente em relação a cabeça, 5 mm acima da linha superior dos processos transversos na coluna torácica, e sobre essa linha na coluna lombar. Aplica-se os parafusos convergentes em relação à cabeça, na linha média dos processos transversos na coluna torácica e na linha inferior desses processos na coluna lombar. (Figura 3)

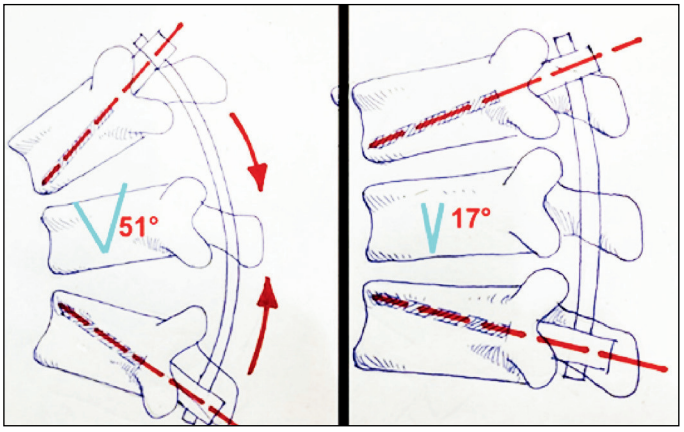

Figura 1. Parafusos convergentes, associados a força de compressão.

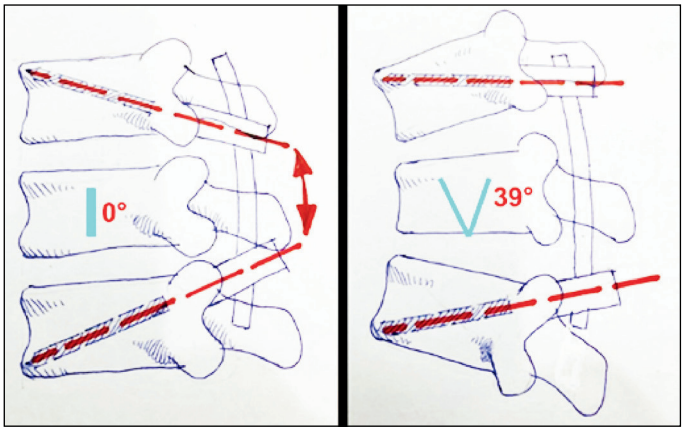

Figura 2. Parafusos divergentes, associados a força de distração.

A figura 4 expõe a instrumentação de uma coluna sintética. Na parte superior à esquerda passou-se os parafusos pediculares monoaxiais no sentido convergente em relação ao disco e realizou-se compressão com haste reta. No lado direito aplicou os parafusos divergentes em relação ao disco e realizou-se distração. Pode-se observar na imagem inferior à esquerda formação de uma lordose de 12° e ruptura do ligamento longitudinal anterior. Abaixo a direita criou-se uma cifose de 14° e ruptura do ligamento longitudinal posterior.

Em cada segmento da coluna sintética fixado, observou-se um posicionamento em relação ao plano sagital. Realizou-se fotografias e coletou-se os valores dos ângulos pelo método de Cobb, da cifose e da lordose no pré e pós fixação. Criou-se uma planilha que foi submetida ao estudo estatístico.

Para a avaliação de diferenças, entre o pré-fixação e o pós-fixação das 28 peças de coluna sintética fixadas, foi utilizado teste não-paramétrico de Wilcoxon para a cifose e lordose, pois os dados não seguiram distribuição de graus.

Para a comparação das medidas dos ângulos pelo método de Cobb, referente a lordose e cifose, no que diz respeito a diferença entre pré e pós-fixação dos ângulos, foi utilizado teste Mann-Whitney para amostras independentes.

Os dados da pesquisa foram tratados no programa estatístico PASW, versão 18. Em todos os testes estatísticos utilizados, foi considerado um nível de significância de 5%. Dessa forma, são consideradas associações estatisticamente significativas aquelas cujo valor p foi inferior a 0,05.

Projeto dispensado de aprovação da Plataforma Brasil por não envolver experimentação em seres humanos.

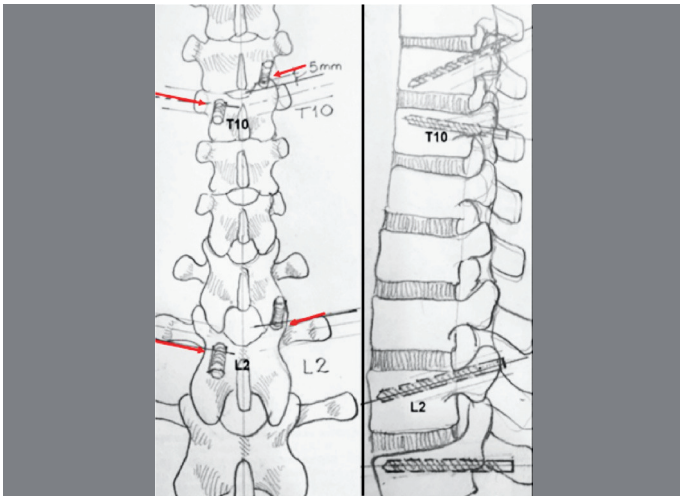

Figura 3. Entrada dos parafusos no plano coronal e sagital.

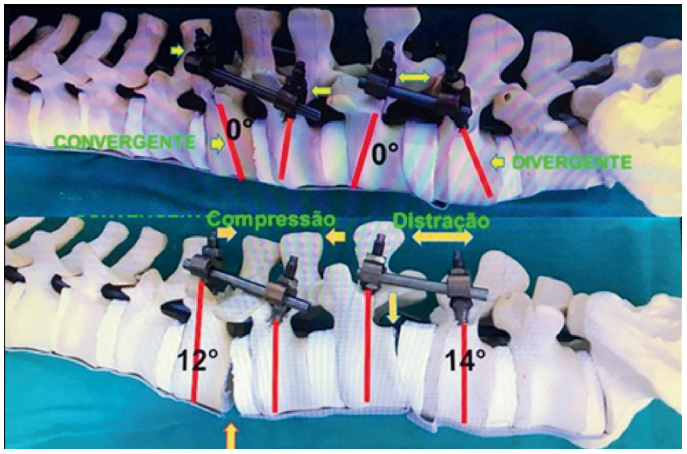

Figura 4. Fixação de coluna sintética.

RESULTADO

Pelo que foi confirmado no teste mecânico estatístico, a diferença entre em graus de Cobb medida entre o pré e o pós-fixação de segmentos de coluna sintética foi considerada significativa tanto na cifose quanto na lordose. (Tabela 1 e Figura 5)

Segundo os resultados da Tabela 2, pelo teste Mann-Whitney, não existe diferença estatística entre os aumentos de ângulos na lordose e na cifose.

Evidências de casos com distúrbios do alinhamento do plano sagital da coluna, submetidos a correção empregando parafusos convergentes, divergentes e neutros em relação ao ápice da curvatura.

DISCUSSÃO

Durante anos, convivemos com arrancamento e soltura de parafusos no ápice do lado côncavo da lordoescoliose rígida e também na parte distal da fixação na correção da cifose toracolombar grave. A soltura no caso da hipercifose foi notada principalmente quando os parafusos distais da fixação eram colocados em posições divergentes à cabeça e até mesmo na posição neutra. (Figuras 6 e 8)

Nos últimos quatro anos, passamos a observar na correção da hipercifose que quando colocávamos os parafusos monoaxiais da parte distal, convergentes à cabeça, provocava força de alavanca, levando rotação das vértebras distais da fixação no plano sagital, sem arrancamento e com boa correção da cifose.

Atualmente, o padrão ouro para correção das deformidades

Tabela 1. Estatística descritiva das 15 fixações pró cifose e 13 instrumentações pró de lordose, segundo os graus do ângulo mensurados pelo método de Cobb.

Variável	Pré	Pós	P_valor
promover cifose			
N	15	15	0,003**
Média (DP)	-0,733° (7,69)	15,7° (7,57)	
Mediana (Min, Max)	-2,00° [-12,0, 21,0]	12,0° [5,00, 29,0]	
Fazer lordose			
N	13	13	0,002**
Média (DP)	1,00° (5,66)	18,3° (7,48)	
Mediana (Min, Max)	2,00° [-12,0, 12,0]	19,0° [8,00, 29,0]	

Nota: As probabilidades de significância (p-valor) referem-se ao teste de Wilcoxon para amostras pareadas.

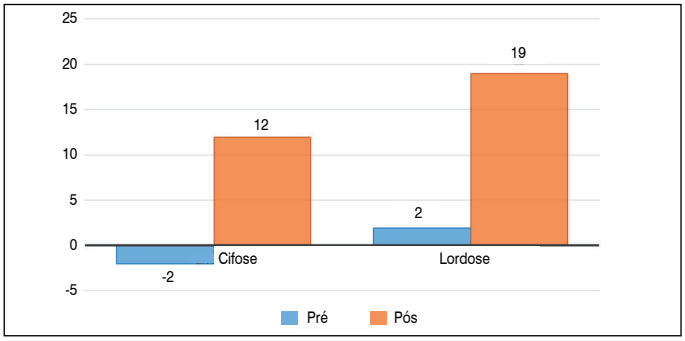

Figura 5. Distribuição de frequência das 28 peças de coluna fixadas (15 pró cifose e 13 pró lordose) em cada métodos, mensurados segundo o ângulo de Cobb.

Tabela 2. Avaliação das diferenças entre pré e pós-fixação para a lordose e cifose.

Variavel	Diferença de pré e pós na cifose	Diferença de pré e pós na lordose	P_valor
n	15	13	0,367
Média (DP)	14,9° (9,28)	18,4° (10,2)	
Mediana (Min, Max)	12,0° [-1,00, 32,0]	16,0° [1,00, 31,0]	

Nota: - As probabilidades de significância (p-valor) referem-se ao teste de Mann-Whitney para amostras independentes.

tridimensionais da coluna é instrumentação posterior, fusão e aplicação de parafusos pediculares. Embora inicialmente, não era o foco alcançar a correção máxima no plano coronal, técnicas mais recentes têm-se centrado no equilíbrio tridimensional, correção no plano coronal, sagital e axial.[13] Karimi et al recomendam o uso de uma combinação de forças transversais e verticais para corrigir a escoliose sem efeitos colaterais significativos no plano sagital.[14] Referente ao plano sagital, os parafusos monoaxiais, quando ajustados as hastes,

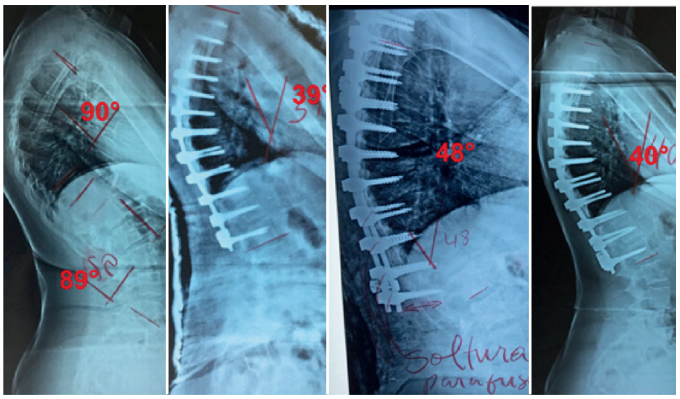

Figura 6. Paciente do sexo feminino, 19 anos, na imagem radiológica a esquerda visualiza-se cifose torácica de 90°, sequela de doença de Scheuermann. Submetida a correção com osteotomias e fixação pedicular com parafusos monoaxiais, sendo os distais levemente divergentes, de T1 A L1, obteve correção da cifose para 39°, visto no segundo Rx. Após 15 dias ocorreu afrouxamento dos oito parafusos distais perdendo correção para 48°, observado na terceira imagem. No Rx a direita observa-se o resultado final após revisão cirúrgica, incluindo a vértebra L2, somando 26 parafusos.

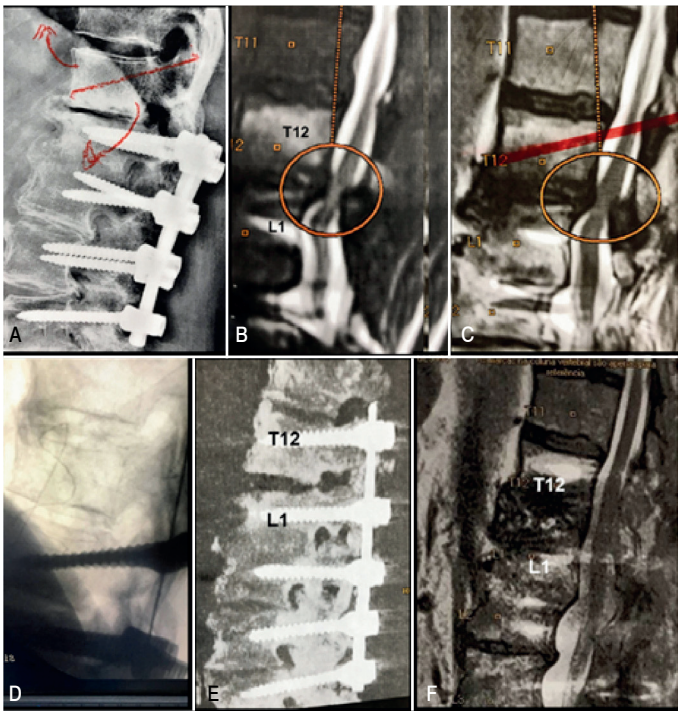

Figura 7. Paciente de 74 anos, masculino, já submetido a fixação de L1 a L4 em outro serviço (A). Apresentava osso osteopênico, instabilidade, estenose, compressão medular em T12/L1 em 360°, mielomalácia, acentuada paraparesia aguda, impossibilidade para marcha (B e C). Trocou-se a instrumentação, incluindo T12, a fixação com parafusos pediculares convergentes à lesão (D). Fez-se laminectomia e ressecção do ligamento amarelo. Ocorreu força de alavanca, rotação de T12 (E), propiciando redução da protusão discal em T12/L1 por ligamentotaxia, descompressão medular (F) e súbita recuperação neurológica.

travam-se em 90°, portanto, dependendo do seu posicionamento convergente ou divergente, ocorrerá rotação vertebral, pertinente ou não. Diante dessa observação, os autores desse artigo optaram por realizar um estudo mecânico estatístico de peças de colunas sintéticas.

Pode se observar na Figura 4 a ocorrência da rotação vertebral pela força de alavanca dos parafusos monoaxiais através da montagem em posição convergente ou divergente, resultados que se repetiram nas 28 montagens das peças de colunas sintéticas. Mostrando a possibilidade de contribuir positivamente na correção da hipercifose e da hiperlordose.

Pode-se encontrar na literatura muitos artigos de testes mecânicos e estatísticos realizados em laboratório de referência, por pesquisadores renomados e idôneos, analisando a possibilidade de diminuir o arrancamento de parafusos das vértebras. Citamos: Estudo diâmetro do orifício-piloto, dos parafusos de núcleo duplo, parafusos cilíndricos, parafuso bicortical, implantes multicorticais, macheamento do orifício piloto, torque anti rotacional, design da tampa de rosca e da ranhura.[15,20] Todos esses cuidados para impedir que os parafusos sejam arrancados são válidos, contudo, o princípio de força de alavanca não exerce tração no parafuso no sentido de arrancamento, e sim, impacta este contra o corpo vertebral, o que faz o diferencial.

La Maida et al., realizaram um estudo mostrando um ligeiro desequilíbrio do plano sagital da coluna vertebral nos pacientes operados de EIA tipo I de Lenke, principalmente nos casos que apresentavam hipocifose prévia.[12]

Considerando que a moldagem das hastes em cifose fisiológica na correção da lordoescoliose torácica, quase sempre termina em afrouxamento dos parafusos apicais da curva e não correção da hipocifose.

É realmente um grande desafio a correção da escoliose associada a hipocifose. Portanto, sugere aplicar no lado côncavo da curvatura parafusos divergentes nos extremos da fixação associado a distração, e do lado convexo parafusos normoposicionados submetidos a compressão, conforme observou-se formação de cifose em cem por cento das peças de coluna sintética fixadas no presente estudo, na Figura 4, imagens à direita.

Os autores afirmam que a literatura atual não suporta mais a tendência para salvar movimento com a fusão seletiva, eles priorizam o alinhamento sagital a despeito de possível artrose proveniente das fusões extensas.[21] Cremos ser realmente uma prioridade.

Martiniani et al., apresentaram uma análise retrospectiva de 219 pacientes portadores de fratura da coluna toracolombar, que foram instrumentados com a fixação transpedicular com parafusos normoposicionados, que é o procedimento padrão ouro para tal. Contudo, os resultados a longo prazo mostraram casos de colapsos discais progressivos.[22] É uma complicação observada com frequência, Figura 8. Sugere-se a possibilidade de posicionar os parafusos convergentes nos extremos da fixação.

Os cirurgiões desse artigo observaram casos operados de

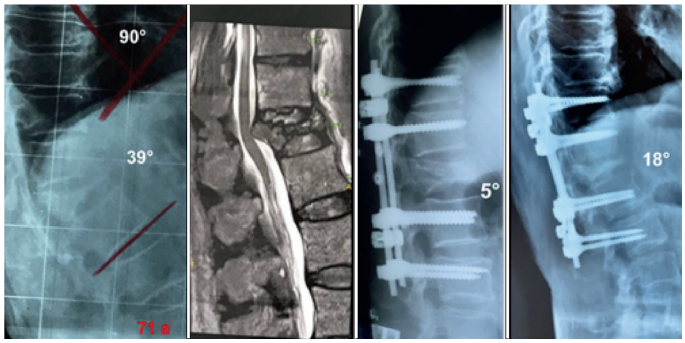

Figura 8. Paciente do sexo masculino, de 71 anos, sofreu queda da própria altura. Na imagem radiológica a esquerda visualiza-se fratura de L1 com cifose de 39° ocorrida há um mês. Ressonância Magnética a direita evidencia retropulsão de fragmento ósseo. Na radiografia ao centro observa-se a coluna fixada com parafusos monoaxiais normoposicionados e a desimpactação parcial do corpo vertebral de L1. Na imagem a direita pode-se observar afrouxamento dos parafusos distais, perda de correção e da altura de L1.

hipercifose torácica aplicando parafusos convergentes, apresentando resultados muito satisfatórios. (Figuras 7, 9, 10, 11, 12 e13). Entretanto na correção da hipercifose usando parafusos normoposicionados e divergentes a curva, observou-se a ocorrência de afrouxamentos desses e má correção da deformidade. (Figuras 6 e 8).

Os autores não observaram novos tipos de complicações com os parafusos colocados convergentes ou divergentes no tratamento das deformidades e sim melhora na correção do plano sagital. Esse novo princípio de instrumentação sem dúvida requer maior treinamento. O risco dos parafusos introduzidos no sentido convergente à cabeça tocarem as raízes nos foramens é real, contudo, com a monitorização neurológica intraoperatória isso é controlado.

Espera-se que a possibilidade de provocar força de alavanca e rotação vertebral no plano sagital, com os parafusos monoaxiais implantados convergentes ou divergentes, diminua a soltura de parafusos, maior expectativa de fixação do osso osteopénico, fixações mais curtas e preservação de mobilidade vertebral.

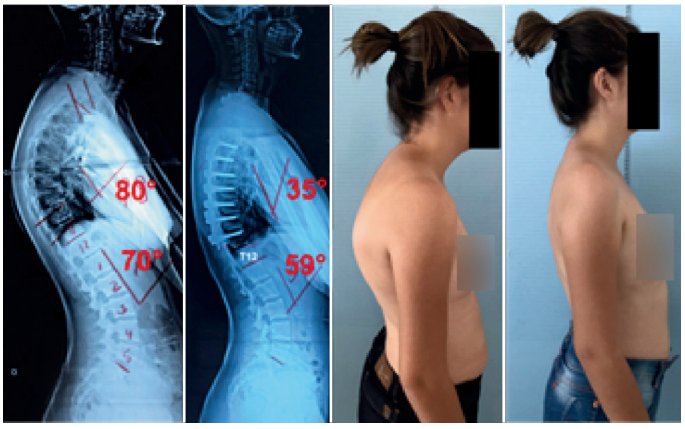

Figura 9. Paciente sexo feminino, 21 anos, operada há um ano. Imagem à esquerda presença de hipercifose torácica de 80°, rígida. No Rx a direita observa-se fixação de T1 a T11, parafusos longos posicionados convergentes ao ápice da curvatura, Fotos a direita do pré e pós operatório.

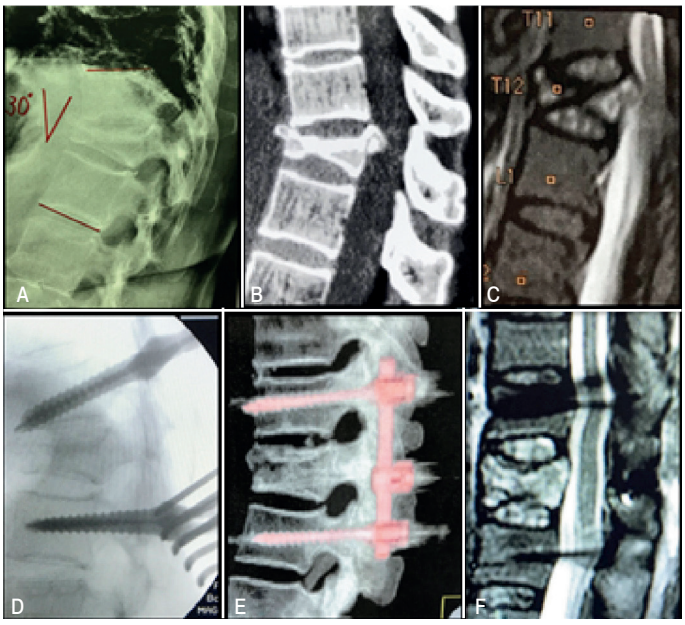

Figura 10. Paciente do sexo feminino, de 74 anos, fratura da coluna recente, cifose local de 30° (A), retropulsão fragmento no canal vertebral (B), presença de edema da medula espinhal (C). Colocou os parafusos do extremo superior posicionados convergentes à lesão (D), agregados às hastes retas (E). Promoveu força em alavanca e rotacional vertebral no plano sagital, ocorreu correção satisfatória da lesão e descompressão por ligamentotaxia da medula espinhal (F).

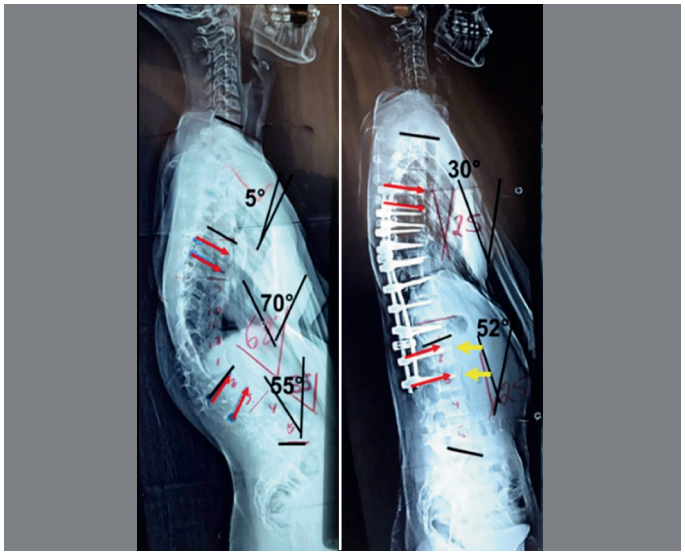

Figura 11. Radiografia (Rx) em panorâmica mostrando correção de cifose usando parafusos nos extremos da fixação convergentes ao ápice da curvatura.

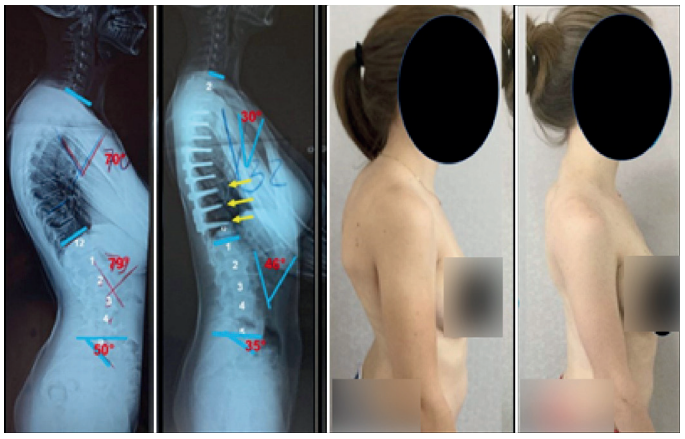

Figura 12. Paciente sexo feminino, 17 anos, operada há cerca de quatro anos de hipercifose torácica de 70°. Rx a direita parafusos distais à fixação colocados em posição convergente ao ápice da curvatura, ocorreu força de alavanca, rotação vertebral e correção da deformidade. Fotos a direita do pré e pós operatório.

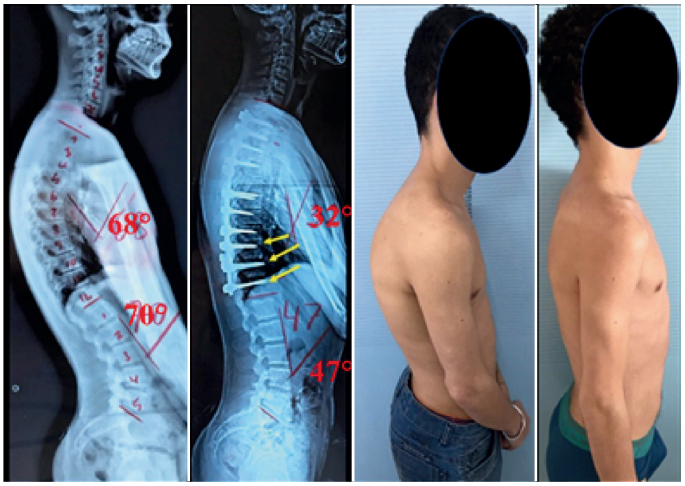

Figura 13. Paciente sexo masculino, 18 anos, operada há um ano de hipercifose torácica de 68°. Rx a direita observa-se instrumentação de T2 a T11, parafusos distais à fixação colocados em posição convergente ao ápice da curvatura, ocorreu força de alavanca, rotação vertebral e correção da deformidade. Fotos a direita do pré e pós operatório.

CONCLUSÃO

Conclui-se que a correção das deformidades da coluna aplicando parafusos pediculares monoaxiais no sentido convergente ou divergente do plano sagital, com compressão ou distração, ocasionando uma força em alavanca e rotação vertebral é eficiente. Confirma-se, com teste mecânico estatístico, que a diferença em graus de Cobb entre o pré e o pós-fixação de segmentos de coluna sintética fixados foi considerada significativa tanto na cifose quanto na lordose.

Todos os autores declaram não haver nenhum potencial conflito de interesses referente a este artigo.

CONTRIBUIÇÃO DOS AUTORES: Cada autor fez contribuições individuais significativas para este manuscrito. EBG realização das cirurgias, confecção de todo o projeto de pesquisa. LFG, EBGJ, AS, VOM, JGC e MFC análise dos dados, revisão da literatura. EBG, RGG, STG, conceito intelectual.

REFERÊNCIAS

1. Sorensen KH. Scheuermann' juvenile kyphosis: clinical appearances, radiography, aetiology and prognosis. Copenhagen: Munksgaard; 1964.
2. Dickson RA. A etiologia e patogênese da escoliose idiopática. Acta Orthop Belg. 1992;58(Suppl 1):21-5.
3. Winter RB, Lovell WW, Moe JH. Excessiva lordose torácica e perda da função pulmonar em pacientes com escoliose idiopática. J Bone Joint Surg Am. 1975;57(7):972-7.
4. Lin HY, Nash CL, Herndon CH, Andersen NB. O efeito da cirurgia corretiva na função pulmonar na escoliose. J Bone Joint Surg Am. 1974;56(6):1173-9.
5. Duval-Beaupère G, Robain G. Visualization on full spine radiographs of the anatomical connections of the centres of the segmental body mass supported by each vertebra and measured in vivo. Int Orthop. 1987;11(3):261-9.
6. Decker S, Müller CW, Omar M, Krettek C, Schwab F, Trobisch PD. Sagittal Balance of the Spine--Clinical Importance and Radiographic Assessment. Z Orthop Unfall. 2016;154(2):128-33.
7. Vialle R, Levassor N, Rillardon L, Templier A, Skalli W, Guigui P. Radiographic analysis of the sagittal alignment and balance of the spine in asymptomatic subjects. J Bone Joint Surg Am. 2005 Feb;87(2):260-7.
8. Cheung JPY. The importance of sagittal balance in adult scoliosis surgery. Ann Transl Med. 2020;8(2):35.
9. Marnay T. L'équilibre du rachis et du bassin. Cahiers d'enseignemendte la SOFCOT. Paris: Elsevier; 1988. 281-313.
10. Legaye J, Duval-Beaupère G, Hecquet J, Marty C. Pelvic incidence: a fundamental pelvic parameter for three-dimensional regulation of spinal sagittal curves. Eur Spine J. 1998;7(2):99-03.
11. Henneman SA, Antoneli PHL, Oliveira GC. Incidência Pélvica: um parâmetro fundamental para definição do equilíbrio sagital da coluna vertebral. Coluna/Columna. 2012;11(3):237-9.
12. La Maida GA, Zottarelli L, Mineo GV, La Maida GA, Zottarelli L, Mineo GV, Misaggi B. Sagittal balance in adolescent idiopathic scoliosis: radiographic study of spino-pelvic compensation after surgery. Eur Spine J. 2013;22(Suppl 6):S859-67.
13. Acaroglu E, Doany M, Cetin E, Castelein R. Correction of rotational deformity and restoration of thoracic kyphosis are inversely related in posterior surgery for adolescent idiopathic scoliosis. Med Hypotheses. 2019;133:109396.
14. Karimi MT, Rabczuk T, Pourabbas B. Evaluation of the efficiency of various force configurations on scoliotic, lordotic and kyphotic curves in the subjects with scoliosis. Spine Deform. 2020;8(3):361-7.
15. Rosa RC, Silva P, Shimano AC, Volpon JB, Delfino HLA, Schleicher P, et al. Análise biomecânica de variáveis relacionadas à resistência ao arrancamento dos parafusos do sistema de fixação vertebral. Rev Bras Ortop. 2008;43(7):293-9
16. Macedo AP, Issa JPM, Defino HLA, Shimano AC. Biomechanical evaluation of a spinal screw fixation system by the finite element method. Int J Morphol. 2015;33(1):318-26.
17. Defino HLA, Miranda RF, Pinheiro RP, Shimano AC. Influência do Diâmetro e da Geometria no Bordo do Piloto em Parafusos Pediculares. Coluna/Columna. 2019;18(1):51-4.
18. Grevenstein D, Meyer C, Wegmann M, Hackl M, Bredow J, Eysel P, Prescher A, Scheyerer MJ. First results of multicortical screw anchoring compared with conventional bicortical screw placement in the sacrum: A biomechanical investigation of a new screw design. Clin Biomech (Bristol, Avon). 2019;65:100-4.
19. Huang Z, Wang C, Fan H, Sui W, Li X, Wang Q, Yang J. The effect of different screw-rod design on the anti-rotational torque: a biomechanical comparison of three conventional screw-rod constructs. BMC Musculoskelet Disord. 2017;18(1):322.
20. Barber JW, Boden SD, Ganey T, Hutton WC.Biomechanical study of lumbar pedicle screws: does convergence affect axial pulling force. J Spinal Disord. 1998;11(3):215-20.
21. Ilharreborde B. Sagittal balance and idiopathic scoliosis: does final sagittal alignment influence outcomes, degeneration rate or failure rate? Eur Spine J. 2018;27(Suppl 1):48–58.
22. Martiniani M, Vanacore F, Meco L, Specchia N. Is posterior fixation alone effective to prevent the late kyphosis after T-L fracture? Eur Spine J. 2013; 22 (Suppl 6):S951-6..

HEMANGIOMAS VERTEBRAIS DE COMPORTAMENTO AGRESSIVO – SÉRIE DE CASOS E REVISÃO DA LITERATURA

AGGRESSIVE VERTEBRAL HEMANGIOMAS – CASE SERIES AND LITERATURE REVIEW

HEMANGIOMAS VERTEBRALES DE COMPORTAMIENTO AGRESIVO – SERIE DE CASOS Y REVISIÓN DE LA LITERATURA

Lucas Xavier da Luz,[1] Marcelo Simoni Simões,[1] Bruno de Azevedo Oliveira,[1] Guilherme José Miotto,[1] Ernani Vianna de Abreu[1]

1. Hospital Ernesto Dornelles, Grupo de Coluna, Porto Alegre, RS, Brasil.

RESUMO

Objetivo: Apresentar a série de hemangiomas agressivos da instituição, com uma revisão das opções de manejo descritas na literatura. Métodos: Trata-se de um levantamento retrospectivo dos hemangiomas vertebrais agressivos atendidos pelo serviço nos últimos 10 anos, com confirmação histológica do diagnóstico e seguimento mínimo de um ano. Foi feita análise dos casos e revisão da literatura, com ênfase nas opções de tratamento dessas lesões. Resultados: Foram encontrados sete casos, três com dor e quatro com déficits neurológicos graves. Dois pacientes foram tratados com descompressão aberta, um com descompressão aberta e cimentação, um com descompressão aberta e artrodese, um com biópsia e cimentação, um com biópsia percutânea e um com biópsia aberta seguida de cirurgia descompressiva. Todos os pacientes foram submetidos à radioterapia. Houve regressão significativa dos déficits da apresentação, mas uma paciente desenvolveu déficit irreversível durante o tratamento. Não houve recidivas ou complicações tardias no período de acompanhamento. Conclusões: A descompressão cirúrgica nos pacientes com déficit neurológico significativo é um ponto de consenso na literatura. A ressecção subtotal seguida de radioterapia foi eficaz no tratamento dos déficits e no controle da patologia. Casos manifestos apenas por dor podem ser manejados com técnicas minimamente invasivas, seguidas ou não de radioterapia. ***Nível de evidência IV; Estudo terapêutico de série de casos.***

Descritores: Hemangioma; Neoplasias; Coluna Vertebral.

ABSTRACT

Objectives: To present a series of aggressive hemangiomas of the institution, with a review of the management options described in the literature. Methods: This is a retrospective survey of aggressive vertebral hemangiomas treated by the service in the last 10 years, with histological confirmation of the diagnosis and a minimum follow-up of 1 year. The case analysis and literature review were conducted with emphasis on treatment options for these injuries. Results: Seven cases were found, three with pain and four with severe neurological deficits. Two patients were treated with open decompression, one with open decompression and cementation, one with open decompression and arthrodesis, one with biopsy and cementation, one with percutaneous biopsy, and one with open biopsy followed by decompression surgery. All patients underwent radiotherapy. There was a significant regression of presentation deficits, but one patient developed an irreversible deficit during treatment. There were no recurrences or late complications in the follow-up period. Conclusions: Surgical decompression in patients with significant neurological deficit is a point of consensus in the literature. Subtotal resection followed by radiation therapy was effective in treating deficits and controlling pathology. Cases manifesting pain only can be managed with minimally invasive techniques, whether or not they are followed by radiotherapy. ***Level of evidence IV; Therapeutic study of case series.***

Keywords: *Hemangioma; Neoplasms; Spine.*

RESUMEN

Objetivo: Presentar la serie de hemangiomas agresivos de la institución, con una revisión de las opciones de manejo descritas en la literatura. Métodos: Se trata de un levantamiento retrospectivo de los hemangiomas vertebrales agresivos atendidos por el servicio en los últimos diez años, con confirmación histológica del diagnóstico y un seguimiento mínimo de un año. Fue hecho análisis de los casos y revisión de la literatura, con énfasis en las opciones de tratamiento de esas lesiones. Resultados: Fueron encontrados siete casos, tres con dolor y cuatro con déficits neurológicos graves. Dos pacientes fueron tratados con descompresión abierta, uno con descompresión abierta y cementación, uno con descompresión abierta y artrodesis, uno con biopsia y cementación, uno con biopsia percutánea y uno con biopsia abierta seguida de cirugía descompresiva. Todos los pacientes fueron sometidos a radioterapia. Hubo regresión significativa de los déficits de presentación, pero una paciente desarrolló déficit irreversible durante el tratamiento. No hubo recidivas o complicaciones tardías en el período de acompañamiento. Conclusiones: La descompresión quirúrgica en los pacientes con déficit neurológico significativo es un punto de consenso en la literatura. La resección subtotal seguida de radioterapia fue eficaz en el tratamiento de los déficits y en el control de la patología. Los casos manifestados solo por dolor pueden ser manejados con técnicas mínimamente invasivas, seguidas o no de radioterapia. ***Nivel de evidencia IV; Estudio terapéutico de serie de casos.***

Descriptores: *Hemangioma; Neoplasias; Columna Vertebral.*

Estudo realizado no Grupo de Coluna do Hospital Ernesto Dornelles, Porto Alegre, RS, Brasil.
Correspondência: Lucas Xavier da Luz. Rua Casemiro de Abreu, 770, Bairro Bela Vista, Porto Alegre, RS, Brasil. 90430-131. luz.lucas@gmail.com

http://dx.doi.org/10.1590/S1808-185120201904223670

CC BY

Received on 05/07/2019 accepted on 03/27/2020

INTRODUÇÃO

Hemangiomas vertebrais são muito comuns e costumam se comportar de forma extremamente benigna, sem provocar nenhum tipo de sintoma. Em raras ocasiões esses tumores apresentam comportamento agressivo, causando problemas que vão desde de dor até o desenvolvimento de instabilidade e déficits neurológicos graves.[1,2] Como o número desses casos é muito reduzido, os estudos se constituem de pequenas séries e são insuficientes para gerar uma abordagem terapêutica ideal ou de consenso, sendo preconizadas condutas e filosofias de tratamento altamente heterogêneas, que variam desde a alcoolização do tumor até sua ressecção em bloco. Nesse trabalho é descrita uma série de casos de hemangiomas de comportamento agressivo com uma breve revisão da literatura, com foco nas opções de manejo da patologia conforme o tipo de apresentação clínica.

MÉTODOS

Foi feito um levantamento retrospectivo dos casos de hemangiomas vertebrais de comportamento agressivo atendidos no serviço nos últimos 10 anos, com seguimento mínimo de um ano e confirmação histológica do diagnóstico. Foram definidos como hemangiomas vertebrais agressivos apenas tumores sintomáticos e com extensão extra óssea ou abaulamento ósseo significativo.[1] Os pacientes assinaram Termo de Consentimento Livre e Esclarecido. Os estudos de imagem e prontuários foram revisados, sendo anotados dados demográficos, apresentação clínica, tratamento, complicações, necessidade de reintervenção, uso de radioterapia e melhora clínica.

RESULTADOS

Foram localizados sete casos, seis do sexo feminino e um do sexo masculino, com idades variando de 38 a 70 anos (média de 51 anos). Três pacientes tinham somente queixas álgicas na apresentação, sendo que uma paciente com lesão sacra desenvolveu déficit neurológico grave (anestesia em sela e perda de controle esfincteriano) durante o atendimento, após uma biópsia cirúrgica. Os outros quatro pacientes foram diagnosticados devido ao aparecimento de déficit neurológico. Eles apresentavam lesões na coluna dorsal com compressões medulares muito importantes por crescimento de tumor para o canal vertebral, sem fratura patológica ou instabilidade significativa (SINS 6 ou menor).[2]

Nos três casos de apresentação com dor foi priorizado o diagnóstico histológico, com intenção de encaminhamento para radioterapia. Em um deles havia uma lesão típica de hemangioma que ocupava todo corpo vertebral e causava abaulamento da cortical, sem apresentar componente exofítico, sendo realizada biópsia percutânea e cifoplastia no mesmo tempo cirúrgico. Em outro, havia lesão sugestiva de hemangioma com componente exofítico de tecidos moles no canal, sem compressão neural importante, sendo optado pela realização de biópsia confirmatória apenas. Em ambos os casos foi realizada radioterapia depois do resultado da biópsia e ambos evoluíram com resolução completa das queixas e sem recorrência em um ano. O terceiro caso se tratava de uma lesão sacra insuflante já submetida a biópsia percutânea em outro serviço, com resultado negativo para tumor, sendo realizada biópsia aberta do sacro. No pós operatório da biópsia a paciente desenvolveu anestesia em sela e perda de controle esfincteriano, que não melhoraram depois de sete dias de observação. Foi decidido realizar uma descompressão de cauda equina seguida de radioterapia, mas os déficits permaneceram depois do tratamento e a paciente desenvolveu também radiculopatia bilateral de S1, sem evidência de crescimento do tumor nos exames de imagem.

Nos casos que se apresentaram com déficit neurológico a conduta foi cirurgia descompressiva urgente, pois todos tinham paraparesia severa e rapidamente progressiva. Embolização pré-operatória com partículas foi realizada apenas em uma paciente transferida de outro serviço, onde teve a cirurgia abortada devido a sangramento durante a fase inicial da laminectomia. Neste caso o hemangioma restante após a descompressão ocupava todo o corpo vertebral e foi realizada uma vertebroplastia aberta no mesmo tempo cirúrgico. Nos outros casos foi realizado ressecção do componente exofítico do tumor sem embolização prévia, não havendo problemas maiores com sangramento. Em um desses casos foi realizada uma artrodese posterior, pois a vértebra afetada estava no ápice de uma curva cifótica e houve receio de piora da deformidade após a laminectomia. Uma dessas pacientes desenvolveu a paraparesia após a 30ª semana de gestação e foi operada na 36ª semana, devido a progressão rápida do déficit. Todos os pacientes foram encaminhados para radioterapia pós operatória. Todos os quatro pacientes que se apresentaram com déficits neurológicos tiveram melhora neurológica muito importante e voltaram às suas atividades habituais-no máximo um ano depois da cirurgia. A paciente que desenvolveu síndrome da cauda equina após a biópsia não apresentou melhora neurológica. Não houve nenhum caso de recidiva clínica, instabilidade pós tratamento ou aumento da lesão em exames de imagem, com seguimento mínimo de um ano (média de 27 meses). Os casos estão sumarizados na Tabela 1.

DISCUSSÃO

Hemangiomas são tumores vertebrais extremamente comuns que se comportam de forma muito benigna, mas que em aproximadamente 0,9% a 1,2% dos casos podem causar sintomas que vão desde dor até lesões neurológicas graves.[3-7]

A gravidez é um fator conhecido de risco para desenvolvimento de comportamento agressivo dos hemangiomas. Além de fatores hormonais que podem contribuir para o crescimento do tumor, o aumento da pressão abdominal causa congestão do plexo venoso

Tabela 1. Série de pacientes com hemangiomas agressivos.

	Sexo e idade	Nível da lesão	Compressão neural	Componente exofítico	Déficit neurológico	Técnica cirúrgica	Complicações pós -operatórias	Necessidade de reintervenção	Radioterapia pós – operatórias	Melhora neurológica
1	F – 67	L1	Não	Sim	Não	Biópsia Percutânea	Não	Não	Sim	Não se aplica
2	M -41	T9	Sim	Sim	Sim	Descompressão aberta	Não	Não	Sim	Sim
3	F – 40	T5	Não	Não	Não	Biópsia + cifoplastia	Não	Não	Sim	Não se aplica
4	F – 70	T6	Sim	Sim	Sim	Descompressão + vertebroplastia	Não	Não	Sim	Sim
5	F – 61	T4	Sim	Sim	Sim	Descompressão + artrodese	Não	Não	Sim	Sim
6	F – 40	T3	Sim	Sim	Sim	Descompressão aberta	Não	Não	Sim	Sim
7	F – 38	S2-S3	Sim	Sim	Não	Biópsia aberta	Anestesia em sela e perda de controle esfincteriano	Descompressão ampla	Sim	Não

vertebral, com repercussão hemodinâmica em hemangiomas pré existentes. Este é o tumor espinhal benigno mais comum em gestantes, especialmente no terceiro trimestre e em níveis torácicos altos.[8]

Os hemangiomas costumam aparecer na ressonância magnética como lesões do corpo vertebral com aspecto trabecular espesso e hipersinal em T2. Na tomografia computadorizada são típicos a aparência de colméia ou *polka dot* nas imagens axiais e o aspecto estriado nas reconstruções.[6] Hemangiomas agressivos tendem a envolver totalmente o corpo vertebral, se estender aos elementos posteriores e apresentar aspecto irregular com áreas líticas, além de abaulamento vertebral ou componente exofítico de tecido moles.[3]

Não há consenso sobre a forma ideal de tratamento, uma vez que se tratam de tumores raros e todos os estudos se compõem de pequenas séries. As opções de manejo envolvem basicamente radioterapia, alcoolização, cimentação percutânea e ressecção, utilizados isoladamente ou em diferentes combinações.

A radioterapia é utilizada desde 1930 e tem eficiência no controle de sintomas álgicos e déficits neurológicos menos graves e de evolução lenta comprovada desde a década de 50. O efeito da radioterapia nos hemangiomas é dose dependente e são possíveis diversos regimes de tratamento, sendo que a dose mais preconizada atualmente é de 40 Gy.[9] A melhora permanente é relatada em 77 a 100% dos casos de dor e em pelo menos 60% dos déficits neurológicos. O controle do tumor em termos de progressão ou recidiva é obtido em praticamente 100% dos casos. Como a resposta ao tratamento é demorada, a radioterapia não é indicada como tratamento primário em casos de compressão neural importante ou déficit neurológico maior.[10] O aspecto radiológico da vértebra nos exames de imagem não se modifica após a radioterapia, sugerindo que a radiação seja eficaz no controle do tecido vascular patológico, mas não tenha efeito demonstrável no tecido ósseo, de modo que a radioterapia não deve ser usada no tratamento de compressões por abaulamento ou hipertrofia óssea.[11]

Alguns autores questionam o uso da radioterapia isolada pelo potencial de instabilidade secundária a necrose tumoral, propondo combinar sua utilização com técnicas de cimentação, como vértebro ou cifoplastia.[11] A injeção de metacrilato aumenta a resistência do corpo vertebral, mas a verdade é que fraturas compressivas de hemangiomas agressivos são casos isolados[12] dentro de uma patologia por si só já bastante rara. O uso de cimentação em lesões com invasão epidural é controverso: embora alguns autores relatem redução do componente exofítico após a cimentação do corpo vertebral, a maioria contra-indica o procedimento, considerando que o ganho de resistência não compensa o risco de extravasamento.[13]

A vertebroplastia tem sido mais utilizada como alternativa à radioterapia, funcionando como tratamento primário de hemangiomas agressivos sem déficits neurológicos, especialmente em lesões não exofíticas com comprometimento massivo do corpo vertebral. Ela também pode ser utilizada como reforço estrutural em casos de hemangiomas tratados com ressecção cirúrgica.

A ablação com etanol é outra alternativa à radioterapia, com 93% de bons resultados em uma série de 14 pacientes, inclusive com déficits neurológicos,[14] porém alguns autores citam risco maior de colapso vertebral por necrose e advogam uso concomitante de cimentação. Como sua eficácia é equivalente à de outros tratamentos e existem relatos de complicações significativas, como osteonecrose, deterioração neurológica ou lesão medular, a alcoolização tem sido colocada em segundo plano na maioria dos protocolos.[4]

Alguns autores relatam bons resultados usando a embolização direta ou endovascular como tratamento isolado,[15,16] mesmo em casos com déficit neurológico significativo, mas também existem séries que falharam em demonstrar melhora com esse procedimento. A embolização é mais utilizada como medida pré operatória em cirurgias de ressecção, tendo o benefício em termos de redução do sangramento trans operatório estatisticamente confirmado.[17] Sua realização envolve riscos e ela é contra indicada quando existe proximidade entre aferências tumorais e a artéria de Adamkiewicz.[18]

A descompressão cirúrgica é aceita como tratamento padrão para lesões causando compressão neural, mas o grau de ressecção necessária e a necessidade de embolização prévia ainda são matéria de discussão.[19]

A exérese completa do tumor é marcada por baixa recorrência sem necessidade de radioterapia,[20] enquanto a ressecção incompleta sem radioterapia pós-operatória tem uma recorrência de 30 a 50%. Por outro lado, a ressecção completa implica em cirurgias de maior agressividade, maior sangramento, necessidade de instrumentação e maior morbidade, para tratamento de uma lesão histologicamente benigna que tem um índice baixíssimo de recidiva pós radioterapia.[21]

Alguns autores, como Ogawa e cols.,[22] chegam a advogar embolização pré-operatória seguida de ressecção em bloco no sentido de evitar recorrência, porém, em sua série de cinco casos, o tempo médio de cirurgia foi de 10 horas, com sangramento de 2400 ml e um índice de complicações próximo de 36%.

A maioria dos autores concorda com o uso de técnicas minimamente invasivas, como alcoolização, cimentação ou radioterapia nas lesões que não causam déficit e ressecção subtotal seguida de radioterapia nas lesões com déficit neurológico ou compressão neural. Embora a cirurgia de uma recidiva pós-radiação possa ser mais complexa,[21] o grau de recorrência tumoral após a radiação é baixíssimo e a cirurgia radical é considerada bastante agressiva como tratamento primário de um tumor não maligno.

Baseado na experiência de 16 casos, Cloran e cols.,[23] propõem um algoritmo de tratamento considerando principalmente o quadro clínico do paciente, onde procedimentos menos invasivos são utilizados nos casos sem déficit neurológico e em pacientes sem boas condições para cirurgia, sendo a ressecção cirúrgica utilizada nos casos de déficit neurológico. (Figura 1)

Em nossos casos foram utilizadas diversas opções de manejo, centradas na apresentação clínica. A descompressão cirúrgica nos pacientes com déficit neurológico significativo é um ponto de consenso entre os autores. A ressecção subtotal nos parece a opção cirúrgica mais lógica e segura. A radioterapia após comprovação histológica foi realizada em todos os casos, uma vez que sua alta efetividade em termos de controle do tumor e prevenção de recidivas é outro ponto de consenso.[22] Embora diversos artigos citem o risco de necrose, fratura ou instabilidade pós radioterapia, nenhuma

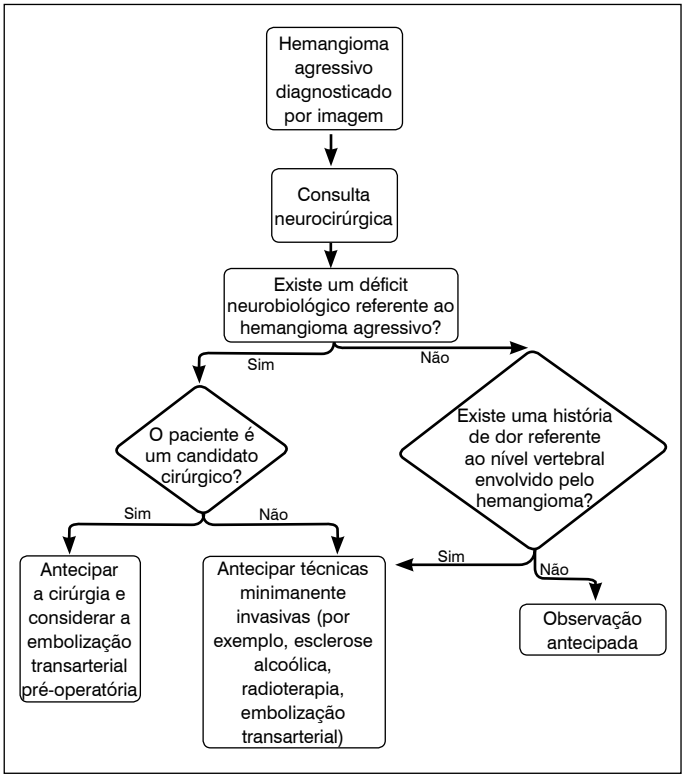

Figura 1. Algoritmo de tratamento considerando o quadro clínico (Cloran e Cols[23]).

das séries apresenta casos onde isso tenha efetivamente ocorrido e, embora tenhamos realizado cimentações para reforço da vértebra em alguns casos, é possível que a radioterapia isolada tivesse sido suficiente para tratamento desses pacientes. Fratura patológica parece ser bastante rara entre os hemangiomas agressivos e as indicações de estabilização mais claras são a instabilidade iatrogênica pós-operatória e os tumores com SINS acima de seis pontos.[2]

As técnicas de embolização ou alcoolização não nos pareceram interessantes como tratamento primário por apresentarem risco neurológico e não serem mais efetivas que a radioterapia em termos de controle do tumor.

CONCLUSÃO

Nossa ideia é que a radioterapia deva ser a base do tratamento para o hemangioma agressivo, precedida de cirurgia descompressiva nos casos de invasão grande do canal ou déficit neurológico e de procedimentos de estabilização, quando necessários.

Todos os autores declaram não haver nenhum potencial conflito de interesses referente a este artigo.

CONTRIBUIÇÕES DOS AUTORES: Cada autor contribuiu individual e significantemente para o desenvolvimento deste artigo. MSS: redação, revisão e realização das cirurgias; LXL, EVA: cirurgias, análise dos dados e redação; BAO: análise estatística, cirurgias e revisão; GJM: análise estatística e revisão.

REFERÊNCIAS

1. Pastushyn AI, Slin'ko EI, Mirzoyeva GM. Vertebral hemangiomas: diagnosis, management, natural history and clinicopathological correlates in 86 patients. Surg Neurol. 1998;50(6):535-47.
2. Steinmetz MP, Benzel EC. Benzel's spine surgery: techniques, comlication avoidance, and management, Fourth edition. Amsterdam: Elsevier; 2017.
3. Vasudeva VS, Chi JH, Groff MW. Surgical treatment of aggressive vertebral hemangiomas. Neurosurg Focus. 2016;41(2): E7.
4. Eisenstein S, Spiro F, Browde S, Allen CM, Grobler L. The treatment of a symptomatic vertebral hemangioma by radiotherapy. A case report. Spine (Phila Pa 1976). 1986;11(6):640-2.
5. Faria SL, Schlupp WR, Chiminazzo H Jr. Radiotherapy in the treatment of vertebral hemangiomas. Int J Radiat Oncol Biol Phys. 1985;11(2):387-90.
6. Friedman DP. Symptomatic vertebral hemangiomas: MR findings. AJR Am J Roentgenol. 1996;167(2):359-64.
7. Mohan V, Gupta SK, Tuli SM, Sanyal B. Symptomatic vertebral haemangiomas. Clin Radiol. 1980;31(5):575-9.
8. Kiroglu Y, Benek B, Yagci B, Cirak B, Tahta K. Spinal cord compression caused by vertebral hemangioma being symptomatic during pregnancy. Surg Neurol. 2009;71(4):487-92.
9. Rades D, Bajrovic A, Alberti W, Rudat V. Is there a dose-effect relationship for the treatment of symptomatic vertebral hemangioma? Int J Radiat Oncol Biol Phys. 2003;55(1):178-81.
10. Glanzmann C, Rust M, Horst W. Radiotherapie bei Angiomen der Wirbelsaule, Ergebnisse bei 62 Patienten aus dem Zeitraum 1939–1975. Strahlentherapy. 1977;153:522–5.
11. Sedeño BP, Ibarria NR, Hamdai HM, Varela TF, Arregui ISM, Verde DM, et al. First reported treatment of aggressive hemangioma with intraoperative radiation therapy and kyphoplasty (Kypho-IORT). Clin Transl Radiat Oncol. 2017;2:19-22.
12. Tarantino R, Donnarumma P, Nigro L, Delfini R. Surgery in extensive vertebral hemangioma: case report, literature review and a new algorithm proposal. Neurosurg Rev. 2015;38(3):585-92.
13. Evangelopoulos DS, Kontovazenitis P, Kokkinis K, Glynos M, Korres DS, Sapkas G. Cement leakage in a symptomatic vertebral hemangioma: a case report and review of the literature. Cases J. 2009;2:7148.
14. Doppman JL, Oldfield EH, Heiss JD. Symptomatic vertebral hemangiomas: treatment by means of direct intralesional injection of ethanol. Radiology. 2000;214(2):341-8.
15. Gross CE, Hodge CH Jr, Binet EF, Kricheff II. Relief of spinal block during embolization of a vertebral body hemangioma. Case report. J Neurosurg. 1976;45(3):327-30.
16. Raco A, Ciappetta P, Artico M, Salvati M, Guidetti G, Guglielmi G. Vertebral hemangiomas with cord compression: the role of embolization in five cases. Surg Neurol. 1990;34(3):164-8.
17. Robinson Y, Sheta R, Salci K, Willander J. Blood loss in surgery for aggressive vertebral haemangioma with and withoutembolisation. Asian Spine J. 2015;9(3):483-91.
18. Djindjian M, Nguyen JP, Gaston A, Pavlovitch JM, Poirier J, Awad IA. Multiple vertebral hemangiomas with neurological signs. Case report. J Neurosurg. 1992;76(6):1025–8.
19. Cloran FJ, Pukenas BA, Loevner LA, Aquino C, Schuster J, Mohan S. Aggressive spinal haemangiomas: imaging correlates to clinical presentation with analysis of treatment algorithm and clinical outcomes. Br J Radiol. 2015;88(1055):20140771.
20. Acosta FL Jr, Dowd CF, Chin C, Tihan T, Ames CP, Weinstein PR. Current treatment strategies and outcomes in the management of symptomatic vertebral hemangiomas. Neurosurgery. 2006;58(2):287-95.
21. Kato S, Kawahara N, Murakami H, Demura S, Yoshioka K, Okayama T, et al. Surgical management of aggressive vertebral hemangiomas causing spinal cord compression: long-term clinical follow-up of five cases. J Orthop Sci. 2010;15(3):350-6.
22. Ogawa R, Hikata T, Mikami S, Fujita N, Iwanami A, Watanabe K, et al. Total en bloc spondylectomy for locally aggressive vertebral hemangioma causing neurological déficits. Case Rep Orthop. 2015;2015:72436.
23. Cloran FJ, Pukenas BA, Loevner LA, Aquino C, Schuster J, Mohan S. Aggressive spinal haemangiomas: imaging correlates to clinical presentation with analysis of treatment algorithm and clinical outcomes. Br J Radiol. 2015;88(1055):20140771.

A COMPARISON OF THE TOMITA AND TOKUHASHI SCORES IN SPINAL METASTASIS

COMPARAÇÃO DAS ESCALAS DE TOMITA E TOKUHASHI NA METÁSTASE VERTEBRAL

COMPARACIÓN DE LAS ESCALAS DE TOMITA Y TOKUHASHI EM LA MESTÁSTASIS VERTEBRAL

Priscila Barile Marchi Candido,[1,2] Fernanda Maria Perria,[3] Herton Rodrigo da Costa,[4] Helton Luiz Aparecido Defino[1]

1. Universidade de São Paulo. Ribeirão Preto School of Medicine. Department of Orthopedics and Anesthesiology. Ribeirão Preto, SP, Brazil.
2. Clínica da Unimed. Unidade Limeira. Limeira, SP, Brazil.
3. Universidade de São Paulo. Ribeirão Preto School of Medicine. Clinical Oncology Division. Medical Imaging Department. Hematology and Clinical Oncology. Ribeirão Preto, SP, Brazil
4. Universidade de São Paulo. Ribeirão Preto School of Medicine. Department of Orthopedics and Anesthesiology. Ribeirão Preto, SP. Brazil

ABSTRACT

Objective: To compare Tokuhashi and Tomita scores in patients with epidural spinal metastasis who underwent surgical treatment. Methods: A retrospective evaluation of 103 patients with spinal metastasis and epidural compression who underwent surgical treatment. An analysis was performed of agreement between the survival rates observed in the study sample and the survival rate estimated by the Tomita and Tokuhashi scales. Results: The overall accuracy was 39.03% for the Tomita scale and 61.75% for the Tokuhashi scale. Fair agreement (0.38 weighted Cohen's Kappa coefficient) was observed between patient survival and the Tokuhashi score, and slight agreement (0.25 weighted Kappa coefficient) for the Tomita score. The agreement for both scales was higher for patients with less than six months' survival, with general accuracy of 79.17% for the Tomita and 70.59% for the Tokuhashi scoring system. Conclusion: There was fair and slight agreement between the Tokuhashi and Tomita scores with patient survival group. The agreement was higher for patients with less than six months' survival. ***Level of evidence III; Comparative retrospective study.***

Keywords: Spinal Neoplasms; Neoplasm Metastasis; Life Expectancy; Outcome Assessment, Health Care.

RESUMO

Objetivo: Comparar as escalas de Tokuhashi e Tomita em pacientes com metástase epidural da coluna vertebral submetidos a tratamento cirúrgico. Métodos: Avaliação retrospectiva de 103 pacientes com metástase da coluna vertebral e compressão epidural submetidos o tratamento cirúrgico. Foi realizada uma análise de concordância entre as taxas de sobrevida observadas na amostra do estudo e as taxas de sobrevida estimada pelas escalas de Tomita e Tokuhashi. Resultados: A acurácia geral para a escala Tomita foi de 39,03% e de 61,75% para a escala Tokuhashi. Foi observada concordância razoável (coeficiente Kappa de Cohen ponderado de 0,38) entre a sobrevida do paciente e o escore de Tokuhashi, e concordância baixa (coeficiente Kappa ponderado de 0,25) para o escore de Tomita. A concordância entre as duas escalas foi maior para pacientes com sobrevida inferior a seis meses, com acurácia de 79,17% para a escala Tomita e 70,59% para a escala Tokuhashi. Conclusões: Foi observada concordância razoável e baixa entre os escores de Tokuhashi e Tomita no grupo de sobrevida dos pacientes. A concordância foi maior nos pacientes com sobrevida inferior a seis meses. ***Nível de evidência III; Estudo retrospectivo comparativo.***

Descritores: *Neoplasias da Coluna Vertebral; Metástase Neoplásica; Expectativa de Vida; Avaliação de Resultados em Cuidados de Saúde.*

RESUMEN

Objetivo: Comparar las escalas de Tokuhashi y Tomita en pacientes con metástasis epidural de la columna vertebral sometidos a tratamiento quirúrgico. Métodos: Evaluación retrospectiva de 103 pacientes con metástasis de la columna vertebral y compresión epidural, sometidos a tratamiento quirúrgico. Fue realizado un análisis de concordancia entre las tasas de sobrevida observadas en la muestra del estudio y las tasas de sobrevida estimada por las escalas de Tomita y Tokuhashi. Resultados: La precisión general para la escala Tomita fue de 39,03% y de 61,75% para la escala Tokuhashi. Fue observada concordancia razonable (coeficiente Kappa de Cohen ponderado de 0,38) entre la sobrevida del paciente y el score de Tokuhashi, y concordancia baja (coeficiente Kappa ponderado de 0,25) para el score de Tomita. La concordancia entre las dos escalas fue mayor para pacientes con sobrevida inferior a seis meses, con precisión de 79,17% para la escala Tomita y del 70,59% para la escala Tokuhashi. Conclusiones: Fue observada concordancia razonable y baja entre los scores de Tokuhashi y Tomita en el grupo de sobrevida de los pacientes. La concordancia fue mayor en los pacientes con sobrevida inferior a seis meses. **Nivel de evidencia III; Estudio retrospectivo comparativo.**

Descriptores: *Neoplasias de la Columna Vertebral; Metástasis de la Neoplasia; Esperanza de Vida; Evaluación de Resultado en la Atención de Salud.*

Study conducted at: Hospital das Clínicas of the Ribeirão Preto School of Medicine - USP.
Correspondence: Helton Luiz Aparecido Defino. Department of Orthopedics and Anesthesiology of the Ribeirão Preto School of Medicine – USP- hladefin@fmrp.usp.br

http://dx.doi.org/10.1590/S1808-185120201904238102

CC BY

Received on 05/15/2020 accepted on 05/26/2020

INTRODUCTION

The spine is the most common site of bone mestastasis. The tumors most likely to cause bone metastasis are, in order of incidence: prostate, breast, kidney, lung and thyroid cancer.[1,2] Epidural or vertebral metastasis occurs in 94.48% of patients, and intradural extramedullary (5-6%) or intramedullary metastasis (0.5%) are rare.[3,4] Spinal cord compression (SCC) is the most serious complication, affecting 20% of patients.[5-6]

The widespread availability of advanced imaging, and the improvement in survival rates with the use of targeted therapies, has contributed to increasing the magnitude of the problem related to spinal metastasis.[3-6] The number of patients who undergo surgery, and the survival rates, are expected to increase.[7]

Surgical treatment of spinal metastasis began to be accepted and widely used after the report of a controlled trial by Patchell et al., which showed that surgery followed by radiotherapy provided better outcomes, compared to radiotherapy alone, in patients with a life expectancy of more than three months.[8] Patchell's report influenced the indication for surgical treatment of spinal metastasis, and adopted the threshold of life expectancy that has also influenced the decision for surgical indication.[8]

The goal of surgical treatment of spinal metastasis is pain relief, restoration or preservation of neurological function, stabilization of spinal segment, and improvement of health-related quality of life.[6,7] The prognosis of patients with epidural metastasis is not promising and is difficult to predict. But predicting survival is extremely important in the choice of treatment. The primary tumor and a team approach can assist in the treatment decision. Scoring systems have been devised to predict patient survival and assist in this decision.[3,5]

Tokuhashi[9] proposed a scoring system in 1989, and a revised version was presented in 2005.[10] The score considers the patient's clinical condition based on the Karnofsky Performance Status Scale (KPS),[11] the number of bone metastases in the spine, the number of metastases in the axial skeleton, whether there is resectable tumor in other organs, the degree of paralysis (according to the Frankel scale) and the primary tumor site. (Figure 1)

Tomita in 2001 proposed another scoring system to predict survival in patients with spinal metastasis. This scoring system (Figure 2) is composed of three parameters based on the speed of tumor growth, the presence or absence of visceral metastases, and the number of metastatic bone lesions.[12]

The Tokuhashi and Tomita scores are intended to predict the patient's survival prognosis, and are widely used for spinal metastasis treatment decisions. These scores provide guidance on the need for more aggressive surgery, palliative surgery or no surgery, according to the patient's predicted survival prognosis.[9-13]

The goal of this study was to retrospectively compare the Tokuhashi and Tomita scoring system to predict patient survival in our patients who underwent surgical treatment for epidural spinal metastasis.

METHODS

The study was approved by the local IRB – no. 6513/2015. A retrospective review and collection of data were performed for 103 patients with spinal metastasis and epidural compression who underwent surgical treatment between March 2009 and August 2015, in the Department of Orthopedics and Anesthesiology of the Ribeirão Preto School of Medicine, São Paulo University.

The inclusion criteria were patients over 18 years old with a diagnosis of spinal cord compression who were submitted to surgery to treat this complication, and who had a diagnosis of metastatic solid malignant tumor. The exclusion criteria were patients who had previously undergone surgery for spinal decompression, patients with a diagnosis of hematological malignancy, and patients with solid metastatic neoplastic disease whose spinal compression was not confirmed after anatomopathological evaluation of the surgical material.

Characteristic	Score
General condition (performance status)	
Poor (PS 10%-40%)	0
Moderate (PS 50%-70%)	1
Good (PS 80%-100%)	2
No. of extraspinal bone metastases foci	
≥3	0
1-2	1
0	2
No. of metastases in the vertebral body	
≥3	0
2	1
1	2
Metastases to the major internal organs	
Unremovable	0
Removable	1
No metastases	2
Primary site of the cancer	
Lung, osteosarcoma, stomach, bladder, esophagus, pancreas	0
Liver, gallbladder, unidentified	1
Others	2
Kidney, uterus	3
Rectum	4
Thyroid, breast, prostate, carcinoid tumor	5
Palsy	
Complete (Frankel A, B)	0
Incomplete (Frankel C, D)	1
None (Frankel E)	2
Criteria of predicted prognosis: Total Score (TS) 0-8 = > 6 MO: TS9-11 = ≤6 MO; ts 12-15 = ≤1 yr..	

Figure 1. Tokushasi scoring system.

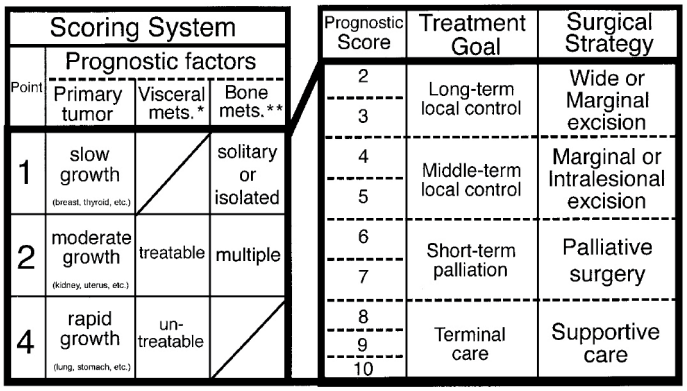

★ No visceral mets. = 0 point. ★★ Bone mets. including spinal mets.

Figure 2. Tomita scoring system.

All enrolled patients underwent open posterior fixation using a pedicle screw based system associated with decompressive laminectomy. Corpectomy was also performed in patients for whom anterior column reconstruction was required.

The survival time was evaluated using the Kaplan-Meier curves, and the weighted Kappa coefficient was used to compare patient survival and predicted survival according to the Tokuhashi and Tomita scoring systems.

RESULTS

A total of 103 patients were enrolled in the study, with forty female patients (39.88%) and 63 male patients (61.17%). The patients' ages at the time of spinal decompression surgery ranged from 18 to 91 years, with a calculated average age of 55.28±15.79 years for both sexes: 56.83±16.26 years for the males and 52.85±14.89 for the females. (Table 1) The distribution of the primary tumor sites is illustrated in Table 1. The most frequent tumor was breast cancer (26.1%), followed by prostate cancer (22.33%).

Table 1. Distribution of primary tumor sites (HCFMRP-USP 2009 to 2015).

Primary tumor	Sex		Total n (%)
	Male n (%)	Female n (%)	
Adrenal	1 (1.59)	0 (0.00)	1 (0.97)
Bladder	2 (3.17)	0 (0.00)	2 (1.94)
Oral cavity	3 (4.76)	1 (2.50)	4 (3.88)
Cervix	0 (0.00)	2 (5.00)	2 (1.94)
Colon	2 (3.17)	1 (2.50)	3 (2.91)
Esophagus	1 (1.59)	0 (0.00)	1 (0.97)
Small intestine	1 (1.59)	0 (0.00)	1 (0.97)
Breast	0 (0.00)	27 (67.50)	27 (26.21)
Choroid plexus melanoma	1 (1.59)	0 (0.00)	1 (0.97)
Nasopharynx	1 (1.59)	0 (0.00)	1 (0.97)
Oropharynx	1 (1.59)	0 (0.00)	1 (0.97)
Prostate	23 (36.51)	0 (0.00)	23 (22.33)
Lung	4 (6.35)	1 (2.50)	5 (4.85)
Rectum	3 (4.76)	2 (5.00)	5 (4.85)
Kidney	3 (4.76)	0 (0.00)	3 (2.91)
Sarcoma	7 (11.11)	1 (2.50)	8 (7.77)
Maxillary sinus	1 (1.59)	0 (0.00)	1 (0.97)
Unknown primary	5 (7.94)	2 (5.00)	7 (6.80)
Testicle	2 (3.17)	0 (0.00)	2 (1.94)
Thyroid	2 (3.17)	2 (5.00)	4 (3.88)
Gallbladder	0 (0.00)	1 (2.50)	1 (0.97)
Total	63 (100.00)	40 (100.00)	103 (100.00)

Table 2. Clinical characteristics and outcomes (HCFMRP-USP 2009 to 2015).

	Sex		Total
	Male n (%)	Female n (%)	n (%)
KPS			
Information not available	0	2	2
50	6 (9.52)	3 (7.89)	9 (8.91)
60	25 (39.68)	8 (21.05)	33 (32.67)
70	21 (33.33)	13 (34.21)	34 (33.66)
80	10 (15.87)	11 (28.95)	21 (20.79)
90	1 (1.59)	2 (5.26)	3 (2.97)
100	0 (0.00)	1 (2.63)	1 (0.99)
Preoperative FRANKEL			
A	10 (15.87)	5 (12.50)	15 (14.56)
B	8 (12.70)	5 (12.50)	13 (12.62)
C	15 (23.81)	6 (15.00)	21 (20.39)
D	12 (19.05)	5 (12.50)	17 (16.50)
E	18 (28.57)	19 (47.50)	37 (35.92)
Postoperative FRANKEL			
Information not available	7	3	10
A	5 (8.93)	5 (13.51)	10 (10.75)
B	8 (14.29)	1 (2.7)	9 (9.68)
C	7 (12.50)	3 (8.11)	10 (10.75)
D	11 (19.64)	3 (8.11)	14 (15.05)
E	25 (44.64)	25 (67.57)	50 (53.76)
Preoperative Pain			
Unknown	0	1	1
NO	5 (7.94)	1 (2.56)	6 (5.88)
YES	58 (92.06)	38 (97.44)	96 (94.12)
	Sex		Total
	Male	Female	n (%)
Postoperative Pain			
Unknown	8	2	10
NO	25 (45.45)	19 (50)	44 (47.31)
YES	30 (54.55)	19 (50.00)	49 (52.69)
Death			
Unknown	3 (4.76)	4 (10.00)	7 (7.53)
During surgery	1 (1.59)	0 (0.00)	1 (1.08)
NO	6 (9.52)	4 (10.00)	10 (10.75)
YES	53 (84.13)	32 (80.00)	85 (91.40)
Total	62 (100.00)	41 (100.00)	103 (100.00)

The clinical picture and outcomes are illustrated in Table 2. According to the Karnofsky Performance Status (KPS)[11] classification, only 4 patients had KPS above 80% (1 patient with KPS = 100% and 3 with KPS = 90%). Most patients undergoing spinal decompression surgery were classified before the surgical procedure with KPS of between 60-70%, n = 33 and n = 34, respectively. In the sample of 103 patients, this clinical data could not be obtained for only 2 of patients (2%).

The weighted Kappa coefficient was used to analyze the agreement between the Tokuhashi[10] and Tomita scales[12] (Table 3 and 4). The maximum value of this coefficient is 1, which denotes perfect agreement, whereas 0 denotes equal agreement generated by chance. A coefficient of 0.38 (fair) was observed between the Tokuhashi scoring systems and the survival of the evaluated group of patients and 0.25 (slight) for the Tomita scale. The general accuracy (sum of the correct percentage) was 39.03% for the Tomita scale and 61.73% for the Tokuhashi scale. Considering only patients with survival < 6 months, the accuracy was 79.17% for the Tomita scale and 70.59% for the Tokuhashi scale.

A comparison of survival between the Tokuhashi and Tomita scoring systems was performed using the Kaplan-Meier survivorship curve, with a significance level of $p<0.05$. The best correlation between both scoring systems was observed in patients with high scores and predicted survival of more than 12 months. (Figure 3)

DISCUSSION

The general accuracy for predicting survival in our patients was 39.03% for the Tomita scoring system and 61.73% for the Tokuhashi scoring system. The agreement was fair (weighted Kappa coefficient 0.38) for the Tokuhashi scale and slight (weighted Kappa coefficient 0.25) for the Tomita scale, showing that the prognostic scores of both scales was not accurate in relation to survival of the group. However, a higher agreement was observed for patients with less than six months survival for both scales. The correlation between the prognosis of the Tomita and Tokuhashi scales was high only for patients with predicted survival of more than 12 months.

In addition to the accuracy calculation, we also performed an agreement analysis, as this determines the ability to measure identical results applied to the same subject/phenomenon, whether by different instruments, by the same instrument at different times, by different evaluators, or by a combination of these. Accuracy is a descriptive measure, as it considers only the sum of the percentages of correctness. The concordance analysis of our study showed coefficients of 0.38 and 0.25 for the Tomita and Tokuhashi scoring systems, respectively. Therefore, these data can only suggest that there is slight agreement between the actual survival of the study population and the estimated survival by both prognostic scales.[14] However, accuracy among patients with survival of less than 6 months was higher, with 79.17% for the Tomita and 70.59% for the Tokuhashi.

The number of patients undergoing surgery for spinal metastasis has increased as a consequence of advances in oncological treatment.[2] Favorable surgical outcomes in patients with epidural metastasis has been reported, and surgical treatment is encouraged for patients with spinal metastasis and a moderate to good

Table 3. Analysis of agreement between the survival of the study patients and the survival estimated by the Tokuhashi scale.

Sobrevida – Tokuhashi	Tokuhashi (2005)			
	< 6 m	6 a 12 m	> 12 m	Total
< 6 m	36	8	0	44
	44,44	9,88	0	54,32
6 a 12 m	9	10	0	19
	11,11	12,35	0	23,46
> 12 m	6	8	4	18
	7,41	9,88	4,94	22,22
Total	51	26	4	81
	62,96	32,1	4,94	100
Coeficiente de Kappa ponderado (IC 95%)			0,38 (0,22; 0,55)	

Table 4. Analysis of agreement between the survival of the study patients and the survival estimated by the Tomita scale.

Sobrevida – Tomita	Tomita (2001)				
	< 6 m	6 a 12 m	> 12 m	> 24 m	Total
< 6 m	19	11	7	7	44
	23,17	13,41	8,54	8,54	53,66
6 a 12 m	3	6	1	9	19
	3,66	7,32	1,22	10,98	23,17
> 12 m	1	1	1	6	9
	1,22	1,22	1,22	7,32	10,98
> 24 m	1	2	1	6	10
	1,22	2,44	1,22	7,32	12,2
Total	24	20	10	28	82
	29,27	24,39	12,2	34,15	100
Coeficiente de Kappa ponderado (IC 95%)			0,25 (0,11; 0,38)		

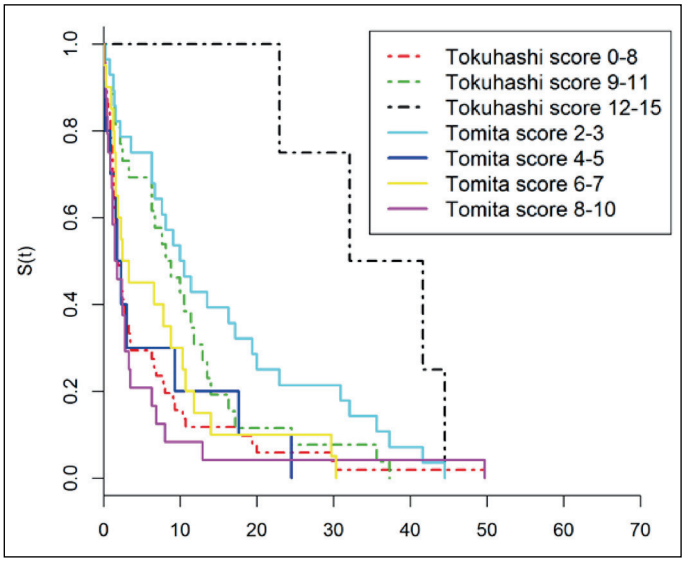

Figure 3. Kaplan-Meier survivorship curve illustrating the comparison between the Tokuhashi and Tomita scoring systems.

prognosis.[1,3,15,16] However, it is still difficult to choose the best treatment option, and survival scores were developed to help treatment decision.[3,4] The Tokuhashi score is widely recognized, and has reported predictive accuracy ranging from 51% to 88%. However several reports consider it to be suboptimal.[17-21] Contrary to the findings of our study, Zoccali et al.[21] report that the Tokuhashi score is more useful in patients with a good prognosis, and less helpful in patients with less than one year survival.[19,22]

Tomita score requires data readily accessible to the majority of clinicians and it continues to play a role in the clinical decision.[23] Several comparisons between the Tohuhashi and Tomita scores were reported, and found the Tokuhashi score to be superior.[21,24,25] The Tomita score is patient-centered, and places emphasis on the biology of the primary tumor, which would explain why it maintains predictive values even when specific tumor subtypes are evaluated.[21,26]

The primary tumor type, the patient's general medical condition, and the level of metastasis are the main factors in most survival scores, but each of these components has unique weakness (Chen). Some tumors, like breast cancer, display variation in the natural history according to hormone receptor status.[23,26,27] All these features present a challenge for scoring systems, if they are to be clinically user friendly and include all the nuances of tumor subtypes.[24] The evolution in oncological and surgical treatment of spinal metastasis should also be considered in the analysis of the current tumor scoring system.[23,28] Differences in patient group and treatment should also be considered in the comparison. Although the Tokuhashi and Tomita scoring systems fail to differentiate medium and long term prognostic groups, and vary from one patient population to another, they are still the two most widely-used systems, despite the introduction of a new scoring system. Compared to Bechara et al.,[29] the overall accuracy was lower for Tomita (39.03%) and higher for Tokuhashi (61.73%).

The reported accuracy of the Tomita and Tokuhashi scales for predicting patient survival in multiple myeloma is low, and considering the reports, we have not enrolled myeloma multiple patients with spinal lesion in our study.[28]

Our findings are in accordance with Aoude,[3] who reports that both scores are accurate in differentiating patients with poor prognoses. It was not clear whether both scores would be of value for patients with good or moderate prognoses. We have not based our indication for surgical treatment exclusively on any one scoring system. The choice of treatment also takes into consideration the overall clinical picture, pain, neurological deficit, and spine stability. The overall results of our patients showed a significant improvement in neurological deficit, pain and function. However it is still a challenge to identify the patient with spinal metastasis and epidural compression that would be a good candidate for surgical treatment and would have a significant improvement.

We observed low agreement between the Tomita and Tokuhashi scores and the survival of our patients, except in patients with less than six months' survival. The prognostic factors for survival varied substantially, according to the primary tumor combined with negative factors.[4,7] Although scales have been devised for survival of patients with spinal metastasis, there is a lack of evidence related to predictors of neurologic, functional and quality of life outcomes for patients with spinal metastasis.

CONCLUSION

The coefficient of agreement between patient survival and survival estimated by the modified Tomita and Tokuhashi scores was not substantial. Higher accuracy was observed in both scores for patients with less than six months' survival.

All authors declare no potential conflict of interest related to this article.

CONTRIBUTION OF THE AUTHORS: Each author made significant individual contributions to this manuscript. PBMC and HLAD were the main contributors to the writing of the manuscript. HLAD and HRC performed the surgery, followed up the patients and gathered clinical data. PBMC and FMP evaluated the data from the statistical analysis. PBMC and FMP performed the bibliographic search and revision of the manuscript, and contributed to the intellectual concept of the study.

REFERENCES

1. Wong DA, Fornasier LV, Macnab I. Spinal metastasis: The obvious, the occult, and the impostors. Spine J. 1990;15(1):1-4.
2. Mundy GR. Metastasis to bone: causes, consequences and therapeutic opportunities. Nat Rev Cancer. 2002;2(8):584-93.
3. Aoude A, Amiot LP. A comparison of the modified Tokuhashi and Tomita scores in determining prognosis for patients afflicted with spinal metastasis. Can J Surg. 2014;57(3):188-93.
4. Stutcliff P, Connock M, Shyangdan D, Court R, Kandala NB, Clarke A. A systematic review of evidence on malignant spinal metastases: natural history and technologies for identifying patients at high risk of vertebral fracture and spinal cord compression. Health Technol Assess. 2013;17(42):1-247.
5. Schaberg J, Gainor BJ. A profile of metastatic carcinoma of the spine. Spine (Phila Pa 1976). 1985;10(1):19-20.
6. Barzilai O, McLaughlin L, Amato MK, Reiner AS, Ogilvie SQ, Lis E, et al. Predictors of quality of life improvement after surgery for metastatic tumors of the spine: prospective cohort study. Spine J. 2018;18(7):1109–15.
7. Nater A, Martin AR, Sahgal A, Choi D, Fehlings MG. Symptomatic spina metastasis: A systematic literature review of the preoperative prognostic factors for survival, neurological, functional and quality of life in surgically treated patients and methodological recommendations for prognostic studies. Plos One. 2017;12(2):e0171507.
8. Patchel RA, Tibbs PA, Regine WF, Payne R, Saris S, Kryscio RJ. Direct decompressive surgical resection in the treatment of spinal cord compression caused by metastatic cancer: a randomised trial. Lancet. 2005;366(9486):643-8.
9. Tokuhashi Y, Kawano H, Ohsaka S, Matsuzaki H, Toriyama S. A scoring system for preoperative evaluation of the prognosis of metastatic spine tumor (a preliminary report). Nihon Seikeigeka Gakkai Zasshi.1989;63(5):482-9.
10. Tokuhashi Y, Matsuzaki H, Oda H, Oshima M, Ryu J. A revised scoring system for preoperative evaluation of metastatic spine tumor prognosis. Spine (Phila Pa 1976). 2005;30(19):2186-91.
11. Karnofsky DA, Young CW. Comparative aspects of the pharmacology of the antimetabolites. Fed Proc.1967;26(4):1139-45.
12. Tomita K, Kawahara N, Kobayashi T, Yoshida A, Murakami H, Akamaru T. Surgical strategy for spinal metastases. Spine (Phila Pa 1976). 2001;26(3):298-306.
13. Mereles ME, Estefan MM, Petracchi MG, Bassani JE, Gruenberg M, Solá CA. En bloc vertebral resection for primary and metastatic spine tumors. Coluna/Columna. 2020;19(1):79-83.
14. Landis RJ, Koch GG. The measurement of observer agreement for categorical data. Biometrics. 1977;33(1):159-74.
15. Klekamp J, Samii H. Surgical results for spinal metastases. Acta Neurochir (Wien). 1998;140(9):957-67.
16. Bauer HC. Posterior decompression and stabilization for spinal metastases. Analysis of sixty-seven consecutive patients. J Bone Joint Surg Am. 1997;79(4):514-22.
17. Tabouret E, Cauvin C, Fuentes S, Esterni B, Adetchessi T, Salem N, et al. Reassessment of scoring systems and prognostic factors for metastatic spinal cord compression. Spine J. 2015;15(5):944-50.
18. Park S, Lee C, Chung S, Lee K. How accurately can Tokuhashi score system predict the survival in the current practice for spinal metastases? Prospective analysis of consecutive 145 patients between 2007 and 2013. J Spinal Disord Tech. 2015;28(4):E219-24.
19. Gakhar H, Swamy GN, Bommireddy R, Calthorpe D, Klezl Z. A study investigating the validity of modified Tokuhashi score to decide surgical intervention in patients with metastatic spinal cancer. Eur Spine J. 2013;22(3):565-8.
20. Hernandez-Fernandez A, Vélez R, Lersundi-Artamendi A, Pellisé F. External validity of the Tokuhashi score in patients with vertebral metastasis. J Cancer Res Clin Oncol. 2012;138(9):1493-500.
21. Majeed H, Kumar S, Bommireddy R, Klezl Z, Calthorpe D. Accuracy of prognostic scores in decision making and predicting outcomes in metastatic spine disease. Ann R Coll Surg Engl. 2012;94(1):28-33.
22. Zoccali C, Skoch J, Walter CM, Torabi M, Borgstrom M, Baaj AA. The Tokuhashi score: effectiveness and pitfalls. Eur Spine J. 2016;25(3):673-8.
23. Caasidy JT, Baker JF, Lenehan B. The role of prognostic scoring system in assessing surgical candidacy for patients with vertebral metastasis: a narrative review. Global Spine J. 2018;8(6):638-51.
24. Leithner A, Radl R, Gruber G, Hochegger M, Leithner K, Welkerling H, et al. Predictive value of seven preoperative prognostic scoring systems for spinal metastases. Eur Spine J. 2008;17(11):1488-95.
25. Feng JT, Yang XG, Wang F, Hua KC, Liu YH, Hu YC, et al. Prognostic discrepancy on overall survival between ambulatory and nonambulatory patients with metastatic spinal cord compression. World Neurosurgery. 2019;121:e322-32.
26. Wang M, Jensen AB, Morgen SS, Wu CS, Sun M, Li H, et al. Survival analysis of breast cancer subtypes in patients with spinal metastases. Spine (Phila Pa 1976). 2014;39(19):1620-7.
27. Mollahoseini R, Farhan F, Khajoo A, Jouibari MAM, Gholipour F. Is Tokuhashi score suitable for evaluation of life expectancy before surgery in Iranian patients with spinal metastases? J Res Med Sci. 2011;16(9):1183-8.
28. Avanzi O, Landim E, Meves R, Caffaro MFS, Lima MV. Fratura na coluna vertebral por mieloma múltiplo: correlação entre sobrevida e índices de Tomita e Tokuhashi. Coluna/Columna. 2008;8(1):73-9.
29. Bechara AHS, Rosa AF, Risso Neto MI, Tebet MA, Veiga IG, Pasqualini W, et al. Correlation between actual survival and Tokuhashi and tomita scores in spine metastases. Coluna/Columna. 2015;14(2):138-43.

DEGENERATIVE CERVICAL MYELOPATHY: A REVIEW OF CURRENT CONCEPTS

MIELOPATIA CERVICAL DEGENERATIVA: REVISÃO DOS CONCEITOS ATUAIS

MIELOPATÍA CERVICAL DEGENERATIVA: REVISIÓN DE LOS CONCEPTOS ACTUALES

Eduardo Moreira Pinto,[1] Artur Teixeira,[1] Ricardo Frada,[1] Pedro Atilano,[1] Filipa Oliveira,[1] António Miranda[1]

1. Centro Hospitalar de Entre Douro e Vouga, Orthopaedic and Traumatology Surgery Spine Division, Santa Maria da Feira, Portugal.

ABSTRACT

Herbert von Luschka, a German anatomist, was the first to describe the developmental changes in the anatomical structures of the cervical spine. Degenerative cervical myelopathy (DCM) represents a collection of pathological entities that cause compression of the cervical spinal cord, resulting in a clinical syndrome typified by spasticity, hyperreflexia, pathologic reflexes, finger/hand clumsiness, gait disturbance and sphincter dysfunction. In the cervical spine, certain patients are more likely to have myelopathy due to a congenitally narrowed cervical spine canal. Degenerative changes are more common at C5 and C6 or C6 and C7 due to the increased motion at these levels. Additional contributors to canal narrowing are infolding of the ligamentum flavum, olisthesis, osteophytes, and facet hypertrophy. Myelopathy will develop in approximately 100% of patients with canal stenosis greater than 60% (less than 6 mm sagittal disc cord space). Classically it has an insidious onset, progressing in a stepwise manner with functional decline. Without treatment, patients may progress toward significant paralysis and loss of function. Treatment requires surgery with either anterior or posterior decompression of the area of narrowing, and probable fusion. Factors of a poor prognosis include symptoms lasting for more than 18 months, increased range of motion in the cervical spine, and female gender. In this study, we give an overview of the state-of-the-art in DCM, with a focus on the pathophysiology, clinical presentation, differential diagnosis, imaging evaluation, natural history, treatment options and complications. ***Level of evidence III; Review article.***

Keywords: Spinal Cord Compression; Spondylosis; Spine.

RESUMO

Herbert von Luschka, anatomista alemão, foi o primeiro a descrever as mudanças no desenvolvimento das estruturas anatômicas da coluna cervical. A mielopatia cervical degenerativa (MCD) representa um conjunto de entidades patológicas que causam compressão da medula espinhal cervical, resultando em uma síndrome clínica caracterizada por espasticidade, hiperreflexia, reflexos patológicos, perda de destreza manual, distúrbios de marcha e disfunção de esfíncteres. Certos pacientes têm maior probabilidade de desenvolver mielopatia na coluna cervical em decorrência de estenose congênita do canal cervical. As alterações degenerativas são mais comuns em C5 e C6 ou C6 e C7 devido ao aumento da mobilidade nesses níveis. Outros fatores que contribuem para a estenose do canal medular são hipertrofia do ligamento amarelo, listese, osteofitose e hipertrofia de facetas. A mielopatia cervical ocorre em aproximadamente 100% dos pacientes com estenose do canal superior a 60%, isto é, espaço da medula discal sagital menor que 6 mm. Em geral, tem início insidioso, progredindo gradualmente com declínio funcional. Sem tratamento, os pacientes podem progredir para paralisia significativa e perda de função. O tratamento requer cirurgia de descompressão anterior ou posterior da área estenosada e provável fusão. Os fatores de mau prognóstico prevalecem no sexo feminino e incluem sintomatologia com duração superior a 18 meses e aumento da amplitude de movimento da coluna cervical. Neste estudo, apresentamos uma visão geral do estado da arte em MCD, com ênfase de fisiopatologia, apresentação clínica, diagnóstico diferencial, avaliação por imagem, história natural, opções de tratamento e complicações. ***Nível de evidência III; Artigo de revisão.***

Descritores: *Compressão da Medula Espinhal; Espondilose; Coluna Vertebral.*

RESUMEN

Herbert von Luschka, anatomista alemán, fue el primero en describir los cambios en el desarrollo de las estructuras anatómicas de la columna cervical. La mielopatía cervical degenerativa (MCD) representa un conjunto de entidades patológicas que causan compresión de la médula espinal cervical, resultando en un síndrome clínico caracterizado por espasticidad, hiperreflexia, reflejos patológicos, pérdida de destreza manual, disturbios de marcha y disfunción de esfínteres. Ciertos pacientes tienen mayor probabilidad de desarrollar mielopatía en la columna cervical como consecuencia de estenosis congénita del canal cervical. Las alteraciones degenerativas son más comunes en C5 y C6 o C6 y C7, debido al aumento de la movilidad en esos niveles. Otros factores que contribuyen para la estenosis del canal medular son la hipertrofia del ligamento amarillo, listesis, osteofitosis e hipertrofia de facetas. La mielopatía cervical ocurre en aproximadamente 100% de los pacientes con estenosis del canal superior a 60%, esto es, espacio de la médula discal sagital menor que 6mm). En general, tiene inicio insidioso, progresando gradualmente con disminución

Study conducted at Centro Hospitalar de Entre Douro e Vouga, Santa Maria da Feira, Portugal.
Correspondence: Eduardo Moreira Pinto. Rua do Rustelhal, 523, Santa Maria da Feira, Portugal. 4520-819. eduardoampinto@gmail.com

CC BY

http://dx.doi.org/10.1590/S1808-185120201904233163

Received on 01/19/2020 accepted on 04/02/2020

funcional. Sin tratamiento, los pacientes pueden progresar para parálisis significativa y pérdida de función. El tratamiento requiere cirugía de descompresión anterior o posterior del área estenosada y probable fusión. Los factores de mal pronóstico prevalecen en el sexo femenino e incluyen sintomatología con duración superior a 18 meses y aumento de la amplitud de movimiento de la columna cervical. En este estudio, presentamos una visión general del estado del arte en MCD, con énfasis de fisiopatología, presentación clínica, diagnóstico diferencial, evaluación por imagen, historia natural, opciones de tratamiento y complicaciones. ***Nivel de evidencia III; Artículo de revisión.***

Descriptores: *Compresión de la Médula Espinal; Espondiloses; Columna Vertebral.*

INTRODUCTION

The overall frequency of neck pain is estimated to be 34%, and previous studies have shown that the frequency of complaints lasting 1 month or longer was higher in women than in men. The prevalence of chronic pain and longer pain duration increases with age.[1-5]

Myelopathy is a disorder that results from severe compression of the spinal cord. It is caused by a variety of conditions, including congenital stenosis, degenerative changes, rheumatoid arthritis, and trauma. Cervical spondylotic myelopathy is the most common cause of cervical spinal cord dysfunction in individuals older than 55 years.[3] This debilitating condition is called cervical spondylotic myelopathy (CSM), which reflects the fact that the myelopathy is often associated with and caused by the normal osteoarthritic changes of the axial spine.[3,6]

Pathophysiology

The pathophysiology of degenerative cervical myelopathy (DCM) is multifactorial and can be divided into static and dynamic factors. Static factors result from congenital stenosis or acquired stenosis secondary to spondylosis and disk degeneration. (Figure 1) Intervertebral discs lose elasticity and hydration due to the loss of proteoglycan matrix with age, which leads to a biomechanical incompetence that predisposes the disc to collapse.[6] This may or may not result in herniation of the annulus, causing symptoms. The resulting cervical cord stenosis may be aggravated by ossification and hypertrophy of the posterior facet joints, uncinate processes, ligamentum flavum, and posterior longitudinal ligament (PLL).[6,7] (Figure 1) Dynamic factors relate to the exacerbation of spinal cord compression seen with physiological movement, and in the context of degenerative subluxation, pathological motion of the cervical spine. Asians are at increased risk of cervical myelopathy (1.9% to 4.3% of individuals older than 30 years) due to increased prevalence of ossification of the PLL.

When considering injury to the spinal cord itself, there is histopathological evidence to suggest that there is a reduction in blood supply leading to considerable ischemia within the spinal cord, as well as physical compression.[8] Pathological features of DCM include gray and white matter degeneration, anterior horn cell loss, cystic cavitation, and Wallerian degeneration of the posterior columns adjacent to the site of compression. In rat models, Karadimas et al.,[9,10] demonstrated decreased capillary density in the compressed spinal cord compared to controls, indicating disruption of the blood-spinal cord barrier (BSCB) in the context of progressive stenosis due to DCM. In addition to the above, with breakdown of the normal BSCB, a secondary cascade of neuroinflammation consisting of microglia activation and macrophage recruitment occurs at the site of mechanical compression within the spinal cord.[10] Recent literature has investigated the inflammatory pathways involved in DCM, in particular, the increased local expression of the CX3CR1 gene and its association with increased microglia and macrophage accumulation at the compression sites.[11]

Clinical Evaluation

The onset of symptoms is usually after the age of 40, often between 50 and 70 years, but it can also occur in the elderly. It is

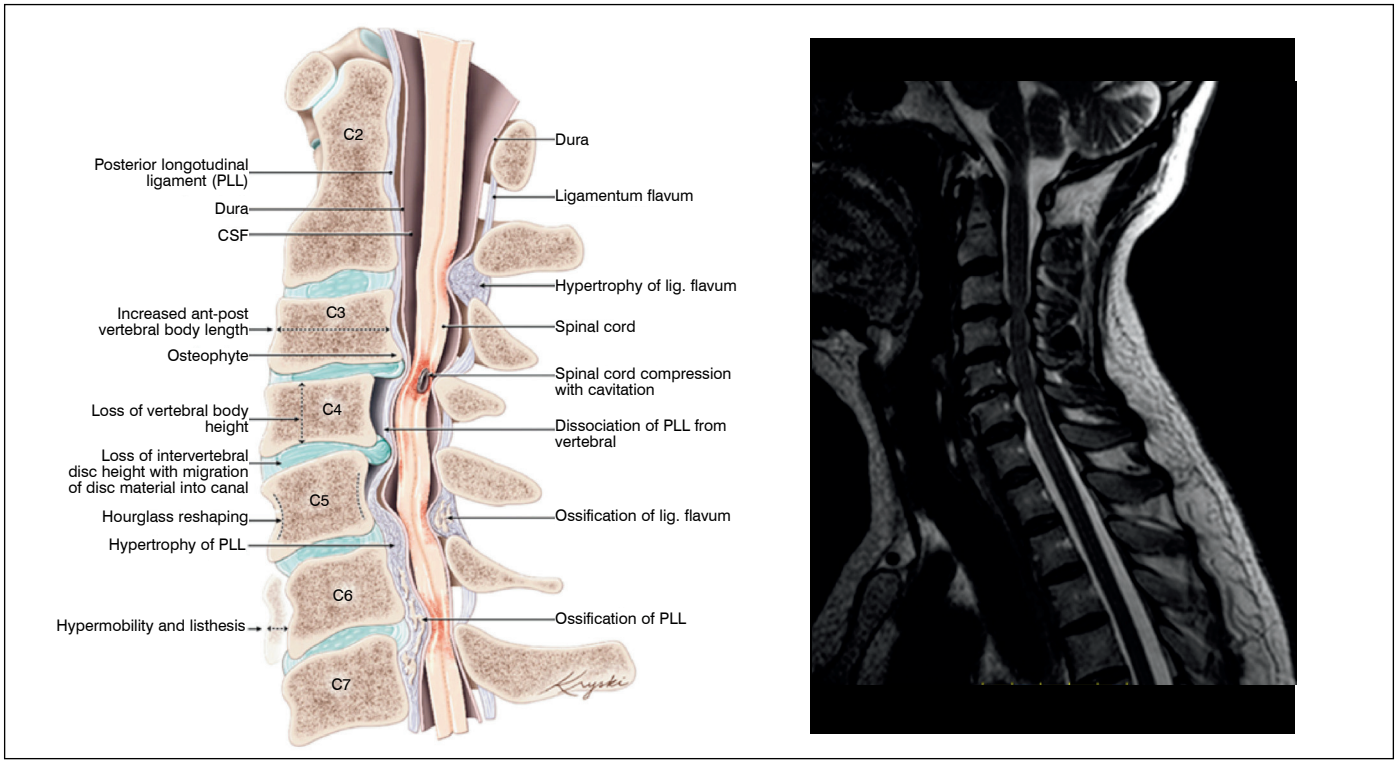

Figure 1. Pathology of DCM. (Left) Anatomy of an initially healthy spine (C2 level), with examples of the potential pathological changes that can occur and cause DCM (shown at lower spinal levels; C3-7). (Figure reproduced with permission from Diana Kryski and Michael G Fehlings).

more prevalent in men, at a ratio of 3 to 2.[12] Typically, the onset is insidious, although symptoms can develop acutely or subacutely, often after minor head and neck trauma. A prospective study by Rhee et al.,[13] found that 79% of CSM patients had at least one myelopathic sign on objective physical examination, compared to 57% of healthy, normal patients.

The lateral corticospinal tracts (voluntary skeletal muscle control) and the spinocerebellar tracts (proprioception) are frequently involved in DCM. Together, these deficits are responsible for the wide-based spastic gait with clumsy upper extremity function that is classic to cervical myelopathy.[14] Additional commonly involved spinal cord regions are the spinothalamic tracts, which are responsible for contralateral pain and temperature sensation, the posterior columns, which are responsible for ipsilateral position and vibration sense, and the dorsal nerve root, which is responsible for dermatomal sensation.[15,16]

Examination of patients with CSM typically reveals lower motor neuron signs at the level of the cervical lesions (weakness and hyporeflexia) and upper motor neuron signs below the lesions (spasticity, hyperreflexia of the deep tendons, clonus, Hoffman sign, Babinski sign and absence of fasciculation or fibrillation). Other tests such as the Spurling sign, the Lhermitte sign, crossed radial reflex, inverted radial reflex, finger escape sign and grip test should be included in the initial evaluation.

Symptoms in CSM are characteristically persistent rather than transient or fluctuating. About 75% of patients report clumsy hands and over 80% report unsteady gait and/or upper extremity sensory changes such as shock-like paresthesias with neck flexion (Lhermitte sign).[17] Pain is a less frequently noted complaint and its absence may often lead to a delay in diagnosis. It has been strongly suggested that subtle gait disturbance is the most common presentation, followed by loss of fine motor control of the hands with associated numbness. Bladder and/or bowel incontinence and quadriparesis affect 15 to 50% of patients, and are usually associated with late stage myelopathy. Its development is due to long tract involvement, resulting in reduced sphincter control.[6]

In their study of 120 patients with cervical myelopathy, Clarke and Robinson described the natural history of this condition as following one of several patterns: 5% had rapid onset of symptoms followed by long periods of remission; 20% had a slow gradual decline in function; and 75% had a stepwise decline in function.[18] Over the years, additional studies have documented a highly variable natural history.

A systematic review conducted in 2013 by Karadimas et al.[17] sought to more specifically quantify the rate of clinic deterioration in patients presenting with DCM treated nonoperatively. Of the 6 studies that considered Japanese Orthopaedic Association (JOA) or modified JOA (mJOA) scores, 20% to 62% of patients experienced clinical deterioration, defined by at least a 1-point reduction in mJOA/JOA compared to baseline, at 3 to 6 years of follow-up.

Many disease severity classifications have been used, such as the European Myelopathy Score, Nurick's Functional Scale, the Ranawat Classification of Neurological Deficit and the modified Japanese Orthopaedic Association scoring system (mJOA). A study by Kopjar et al. validated the mJOA, and marked the first step in the use of this scale as the standard for assessing severity in patients with DCM. Fehlings et al. defined mild myelopathy as a score greater than or equal to 15, moderate myelopathy as a score from 12 to 14, and severe disease as a score of less than 12.[19]

Multiple sclerosis, amyotrophic lateral sclerosis, osteomyelitis, borreliosis (Lyme disease), polyradiculitis (Landry-Guillain-Barré), vascular and neoplastic causes and psychogenic disorders should be considered in the differential diagnosis of cervical spondylosis with involvement of neural structures leading to cervical spinal myelopathy.

Imaging

Evidence of radiological degenerative changes to the cervical spine in the aging population are common. By the fourth decade of life, 30% of asymptomatic subjects show degenerative changes in the intervertebral discs, while by the seventh decade, up to 90% have developed degenerative alterations.[20]

Imaging techniques that assist in the diagnosis of CSM include MRI, flexion-extension radiography, and computed tomography (CT). Narrowing of the disc space, bone spurs, osteophytes, joint subluxation, facet joint arthrosis, spondylolisthesis, and ossification of posterior longitudinal ligament may be visualized on standard films.

Patients with a congenitally narrow canal (< 13 mm) or with a cord compression greater than 30% are at a higher risk for developing clinical features from static mechanical compression.[21] White et al., showed that cervical myelopathy should be strongly suspected when the dynamic canal space during extremes of flexion or extension is < 11 mm[21]. In two studies, published in 1986 and 1987,[22,23] American orthopedic surgeon Joseph Torg and American radiologist Helene Pavlov introduced the ratio method for reducing inter- and intraobserver error caused by variance in magnification and landmarking. This error can be calculated by dividing the AP diameter of the spinal canal by the AP diameter of the vertebral body. A Pavlov's ratio < 0.8 is suggestive of stenosis.

Weight-bearing films, including flexion-extension radiographs, are the definitive study for the assessment of cervical lordosis and evidence of instability that may predispose to a repetitive trauma mechanism underlying CSM.[24] CT scans are the best method to identify bony and calcific changes, including calcified disks, ossification of the posterior longitudinal ligament, and facet hypertrophy. CT may also demonstrate ankylosis of the uncovertebral and/or facet joints, which are important for the restoration of lordosis. Finally, noncontrast CT scan suggests the course of the vertebral arteries, potentially revealing anomalies such as tortuous vertebral artery or ponticulus posticus, which must be considered before corpectomy and placement of C1 screws, respectively. In the presence of an abnormally tortuous vertebral artery, using anatomic landmarks to guide decompression may not prevent iatrogenic injury to the vertebral artery.[25,26]

MRI demonstrates disk bulges, disk-osteophyte complexes, facet and ligamentous hypertrophy, as well as possible listhesis, all of which contribute to spinal canal stenosis and spinal cord compression. Increased T2 signal is sometimes seen in the spinal cord, suggesting spinal cord injury, including myelomalacia, from either cord compression or repetitive trauma. Patients presenting with multisegmental T2 changes on MRI often have longstanding CSM and poor neurological outcome even with decompression surgery.[27]

Since conventional MRI is not able to reveal the microstructural characteristics of the spinal cord, including the fiber tract of the white matter, alternative approaches, such as diffusion tensor imaging (DTI), have been developed, which may enable detailed in vivo analysis of the diffusion of water molecules. DTI is based on anisotropic diffusion parameters, and takes conventional MRI one step further by measuring differences in the amount and orientation of water diffusion, particularly in the white matter.[28,29] It is a promising novel imaging modality offering increased diagnostic sensitivity as compared to standard MRI, and enabling earlier detection of CSM before T2 changes appear on conventional MRI. Once the diagnosis of CSM is established, repeated imaging is not needed unless there has been significant clinical worsening, or to aid in surgery planning.

The spectrum of neurophysiological assessment consists of electromyography (EMG), electroneurography (ENG), and evoked potentials. Electromyography (EMG) and Somatosensory Evoked Potentials (SSEPs) are diagnostic investigations that are infrequently used to exclude differential diagnoses such as multiple sclerosis, amyotrophic lateral sclerosis, and peripheral neuropathy.[30]

Treatment

Studies comparing conservative versus surgical treatment in mild CSM are conflicting. Some studies showed no difference between the two groups, while others showed a deterioration in patients treated conservatively.[31]

A Cochrane review of randomized controlled trials to investigate the role of surgery in mild CSM found only one small controlled trial.

This trial showed no significant differences between surgical and conservative management in 68 patients after 3 years of follow-up.[32]

The AOSpine CSM North America Study[33] remains one of the largest prospective studies conducted to evaluate the impact of surgical management on clinical outcomes. At 1-year follow-up, across the entire spectrum of injury severity, statistically and clinically significant improvements were noted for functional outcome (mJOA and Nurick grade) and disability outcome (Neck Disability Index [NDI]), as well as generic health-related quality of life (SF-36). The results of that study seem to indicate that surgery is most effective in restoring function in those with moderate or severe myelopathy at presentation, but also that cervical decompression prevents further deterioration and improves neurological outcomes, functional status and quality of life (QOL).

A subsequent prospective study (AOSpine International CSM)[34] confirmed some of the findings reported in the North American Study, providing external validity to its conclusions.

In another prospective study on this topic, Sampath et al.[35] assessed rating of neurological symptoms, activities of daily living, pain, and ability to work, amongst two cohorts of DCM patients: one cohort treated with surgical intervention and the other with nonsurgical treatment (pharmacological therapy with either narcotic or nonsteroidal drugs, steroids, bed rest, home exercise, cervical traction, neck bracing, or spinal injections). Compared to baseline, nonsurgical patients had an increased number of neurological symptoms, worsened activities of daily living, and a more severe pain rating at 11-month follow-up. Several retrospective studies have demonstrated no benefit of rigid immobilization in the absence of surgery.[36]

In summary, a large body of literature has shown that surgical management of DCM has the potential to improve outcomes, and to maintain these results after a long period of follow-up.

Although it remains unclear whether patients with mild CSM benefit from surgery when compared to conservative management, patients with moderate to severe CSM or progressive neurologic deficits definitely do. The decision to proceed with surgery must consider the patient's age, baseline function, severity of symptoms, and the historical rate of progression. Nonsurgical treatment is a viable option in patients with radiographic evidence of cervical stenosis without clinical signs or symptoms of myelopathy. Non-surgical management for those with mild symptoms should include anti-inflammatories, physical therapy, ultrasound modalities, and occasionally, corticosteroid injections. If there is a deterioration in the patient's clinical condition, these short-term alternatives will not provide definitive treatment.

Surgical Treatment

Prolonged compression of the spinal cord can result in irreversible damage, and the results of operative treatment are better when there is early intervention. Surgical intervention can be considered in two anatomical areas: the upper (C0-C2) and lower (C3-C7) cervical spine, and by three general approaches: anterior, posterior, and combined anterior and posterior.

The four surgical procedures commonly performed to treat CSM are anterior cervical discectomy and fusion (ACDF), anterior cervical corpectomy and fusion (ACCF), laminectomy, and laminoplasty. The appropriate choice depends on the presence of preoperative neck pain, the level and degree of spondylotic change, sagittal alignment and stability of the spine, individual characteristics including previous surgery, and surgical expertise. Regardless of the chosen procedure, the goals of operative treatment are to decompress the spinal cord and its circulation, preserve the alignment and stability of the spine, and prevent further neural injury.

Anterior approaches

Initially described by Robinson and Smith in 1955 and Cloward in 1958, ACDF has become one of the most common surgical procedures for both CSM and cervical radiculopathy.[37,38] The goals of ACDF are direct decompression of the cervical spinal cord from its ventral pathology, direct and indirect foraminal decompression, and restoration of cervical lordosis. It is considered the gold standard treatment for single-level and 2-level disease and is indicated for anterior pathology, particularly in the setting of cervical kyphosis. It provides relatively easy access to the vertebral column, and the surgical outcome is satisfactory in most cases.[39] However, ACDF is relatively contraindicated in patients with stenosis primarily from a posterior origin, located behind the vertebral body rather than in the disk space, in patients with ossification of the posterior longitudinal ligament, and is less commonly performed in patients with >3 levels of disease.

Cervical disk arthroplasty is a relatively new surgical treatment option. A recent multicenter randomized controlled trial comparing cervical disk arthroplasty with anterior cervical decompression showed similar improvement in neurologic status at 2-year follow-up.[40]

In one of the largest studies to evaluate this question, Fehlings et al.[40] performed a retrospective cohort study comparing 169 subjects treated anteriorly (ACDF or anterior cervical corpectomy and fusion) with 95 subjects treated posteriorly (laminectomy and fusion (86%) or with laminoplasty). They found no differences in mJOA recovery or other outcomes, including NDI, SF-36, Nurick and complications. To collect evidence on this topic, Lawrence et al.[41] performed a systematic review that summarized the findings of 8 retrospective cohort studies comparing anterior and posterior surgery for multilevel CSM. In summary, regarding the change in mJOA score from preoperatively to postoperatively, neither approach was consistently associated with superior outcomes.

In a patient with multilevel cervical spondylosis in whom an anterior approach is decided upon, the choice of optimal operative intervention remains controversial. Shamji et al.[42] demonstrated similar trajectories of neurological recovery for patients managed by these various options, although sagittal correction and neck pain scores were best among the multiple discectomy cohort and worst among the corpectomy cohort. A similar incidence of perioperative complications was noted among the different procedures, namely pseudoarthrosis, dysphagia, and infection. The strong recommendations arising from this systematic review were that when minimal retrovertebral disease is present, multiple discectomy should be selected over hybrid or corpectomy procedures. On the other hand, in patients with significant retrovertebral disease, hybrid procedures should be selected.

Posterior approaches

Posterior procedures, such as laminoplasty and laminectomy, can achieve spinal cord decompression by expanding the canal in a posterior direction.[43]

The objective of both laminectomy with fusion and laminoplasty is to decompress the spinal cord. The primary indication for these procedures is multilevel cord compression in the absence of kyphosis.

Although multilevel laminectomy was historically the most popular posterior operation for the treatment of DCM, the relatively high rates (15% - 20%) of postlaminectomy kyphosis reported have led to a gradual rejection of this approach and to the nearly uniform adoption of either laminectomy with fusion or laminoplasty when considering a posterior operation.[44] Laminectomy with instrumentation was also associated with loss of lordosis and increase in C2 SVA, these variables being negatively correlated with health-related outcomes. On the contrary, the anterior approach has been shown to be more associated with a superior capacity of kyphosis correction and the maintenance of postoperative lordosis than laminoplasty and laminectomy with instrumentation.[15]

Laminoplasty can be an advantageous option in lordotic spines in younger patients where fusion is undesirable. The two main laminoplasty techniques are the 'French Door' and the 'Open Door' techniques. One study reported that laminoplasty is not an effective treatment for axial neck pain, and that axial symptoms may worsen post-procedure. It is also contraindicated in patients with instability resulting from trauma or rheumatoid arthritis.[45]

Combined approaches

In complex cases, especially when there is compression from both anterior and posterior structures, both approaches may be

used concurrently. Indications include patients with fixed kyphosis, multilevel stenosis, instability, and poor bone quality. Adding posterior stabilization may address the issue of suboptimal stability, particularly in cases where there is extensive resection.[46,47]

Shamji et al.[48] demonstrated that patients with preoperative kyphosis exhibit less neurological recovery than those with preoperative lordosis, independently of whether alignment was corrected at the time of surgery. The kyphosis group also deteriorated more frequently, particularly when only the posterior approach was used, which supports the importance of restoring the cervical sagittal alignment.

Surgical complications

Fehlings et al.[49] described an overall perioperative complication rate of 15.6% and an overall delayed complication rate of 4.4%. Perioperative worsening of myelopathy occurred in 1.3% and the mortality rate was 0.33%. Most of the reported complications were treatable and had no long-term impacts. The occurrence of perioperative complications has been associated with increased age, combined procedures, increased surgical time, and greater operative blood loss.

The anterior approach to the cervical spine is one of the most commonly performed spinal procedures. Fountas et al.[50] stated that the overall morbidity rate in their ACDF series was 19.3%, while the mortality rate was 0.1%. Similarly, Veeravagu et al.[51] estimated that the overall mortality at 2 years was 0.1% in single level ACDF procedures, and 0.18% among their multilevel cases. Bilbao et al. reported a complication rate of 25% in patients undergoing cervical spondylotic corpectomies.[52]

Complications of anterior cervical surgery include dysphagia, recurrent laryngeal nerve palsy, vertebral artery injury, Horner syndrome, postoperative hematoma, esophageal injury, unintended dural tear, superficial wound infection, and hardware complications.[52,53] Some studies have shown that recurrent laryngeal nerve (RLN) palsy is underreported.[54,55] Dysphonia and/or hoarseness are the most common clinical expression of unilateral vocal paralysis. Incidental durotomy is rare, with a reported incidence of 0.2–0.5%.[50] Although rare, one of the most serious complications that has been reported in anterior cervical corpectomy is inadvertent laceration of the vertebral artery, with a reported incidence during cervical surgery of 0.3–0.5%.[53]

Cloward reported one of the first graft migrations.[56] Since then, mechanical failure and/or screw migration have been described. Initial misplacement of the implant is the most common reason for mechanical fatigue and eventual failure of the implant.[57]

Nonunion can produce persistent neck pain and radicular symptoms. Rates of pseudarthrosis following ACDF range from 1% to 20% for single-level fusions and up to 50% for multilevel fusions.[58] Rates after posterior laminectomy with fusion range from 1% to 38%.[59]

C5 palsy is an established neurological complication and generally manifests as delayed-onset painful deltoid and biceps weakness, either unilateral or bilateral.[60] No statistically significant differences in the rates of C5 palsy between anterior and posterior approaches have been reported. A retrospective review of 1001 cases by Bydon et al.[61] found that in anterior surgeries, older age most strongly predicted development of C5 palsy while in posterior approaches, the strongest predictor was C4–C5 foraminotomy. The authors also reported a higher incidence of C5 palsy in corpectomies versus ACDF.

Postlaminectomy kyphosis has a significant harmful complication in adult patients undergoing a laminectomy without fusion for CSM.[44] The incidence of postlaminectomy kyphosis in the setting of CSM in the adult population is approximately 20%.[45] Cumulative data suggest that kyphosis following cervical laminectomy without fusion develops more rapidly the less spondylotic and the younger the patient is.

CONCLUSION

Cervical spondylotic myelopathy is a debilitating condition commonly affecting the elderly that occurs as a result of degenerative changes, leading to cord compression.

The clinical diagnosis of myelopathy requires a detailed history and physical examination to define the syndrome. Because of the wide-ranging pathologies contributing to DCM development, the constellation of findings in any given patient may vary considerably. Neuroimaging is indicated in most instances of new onset myelopathy. Static and dynamic factors should be considered when establishing the causative features in the development of this condition.

There is scant evidence for nonoperative treatment of cervical myelopathy, and further studies are needed to establish its role between treatment modalities. At present, acknowledging the methodological limitations of existing studies, the body of evidence supports the efficacy of surgical treatment for symptomatic patients with moderate to severe DCM. Although these procedures are associated with severe potential risks, most perioperative and delayed postoperative complications from surgery are treatable and do not have any long-term impacts.

All authors declare no potential conflict of interest related to this article.

CONTRIBUTION OF THE AUTHORS: Each author made significant individual contributions to this manuscript. EMP: writing, statistical analysis, intellectual concept, preparation of the entire research project and approval of the final version of the work; AT: analysis of the data for the work, critical review of its intellectual content and approval of the final version of the work; RF: analysis of the data for the work, critical review of its intellectual content and approval of the final version of the work; PA: analysis of the data for the work, critical review of its intellectual content and approval of the final version of the work; FO: analysis of the data for the work, critical review of its intellectual content and approval of the final version of the work; AM: analysis of the data for the work, critical review of its intellectual content and approval of the final version of the work.

REFERENCES

1. Luschka H. Die Halbgelenke des menschlichen Körpers. Berlin: Reimers; 1858.
2. Tetreault L, Goldstein CL, Arnold P, Harrop J, Hilibrand A, Nouri A, et al. Degenerative cervical myelopathy: a spectrum of related disorders affecting the aging spine. Neurosurgery. 2015;77(suppl 4):S51-67.
3. Nouri A, Tetreault L, Singh A, Karadimas SK, Fehlings MG. Degenerative cervical myelopathy: epidemiology, genetics, and pathogenesis. Spine (Phila Pa 1976). 2015;40(12):E675-93.
4. Nagoshi N, Tsuji O, Okada E, Fujita N, Yagi M, Tsuji T, et al. Clinical indicators of surgical outcomes after cervical single open-door laminoplasty assessed by the Japanese Orthopaedic Association Cervical Myelopathy Evaluation Questionnaire. Spinal Cord. 2019;57(8):644-51.
5. Nakajima H, Uchida K, Taguchi T, Yamashita T, Tominaga T, Tanaka M, et al. Multicenter cross-sectional study of the clinical features and types of treatment of spinal cord-related pain syndrome. J Orthop Sci. 2019;24(5):798-804.
6. Clark C, Frymoyer JW. The adult spine: Principles and practice, (2nd ed). Philadelphia, USA: Lippincott-Raven publications; 1997.
7. Matsunaga S, Sakou T, Taketomi E, Komiya S. Clinical course of patients with ossification of the posterior longitudinal ligament: A minimum 10-year cohort study. J Neurosurg. 2004;100(3 Suppl Spine):245-8.
8. Baptiste DC, Fehlings MG. Pathophysiology of cervical myelopathy. Spine J. 2006;6(6 Suppl):190S-7S.
9. Karadimas SK, Moon E, Fehlings M. The sodium channel/glutamate blocker riluzole is complementary to decompression in a preclinical experimental model of cervical spondylotic myelopathy: implications for translational clinical application. Spine J. 2012;12(9):S88-9.
10. Karadimas SK, Laliberte AM, Tetreault L, Chung YS, Arnold P, Foltz WD, et al. Riluzole blocks perioperative ischemia-reperfusion injury and enhances postdecompression outcomes in cervical spondylotic myelopathy. Sci Transl Med. 2015;7(316):316ra194.
11. Yu WR, Karadimas S, Fehlings M. Human and animal model evidence supporting a role for Cx3cr1 in mediating the inflammatory response in cervical spondylotic myelopathy. Abstract Presented at: The 2012 Society for Neuroscience meeting in October, New Orleans; 2012.
12. Northover JR, Wild JB, Braybrooke J, Blano J. The epidemiology of cervical spondylotic myelopathy. Skeletal Radiol. 2012;41(12):1543-6.
13. Rhee JM, Heflin JA, Hamasaki T, Freedman B. Prevalence of physical signs in cervical myelopathy: a prospective, controlled study. Spine (Phila Pa 1976). 2009;34(9):890–5.

14. Baron EM, Young WF. Cervical spondylotic myelopathy: a brief review of its pathophysiology, clinical course, and diagnosis. Neurosurgery. 2007;60(1 Suppl 1):S35–41.
15. Hitchon PW, Woodroffe RW, Noeller JA, Helland L, Hramakova N, Nourski KV. Anterior and Posterior Approaches for Cervical Myelopathy: Clinical and Radiographic Outcomes. Spine (Phila Pa 1976). 2019;44(9):615-23.
16. Grelat M, Gimenez C, Madkouri R. Cervical Cord Compression by Exostosis. J Orthop Sports Phys Ther. 2019;49(2):112.
17. Karadimas SK, Erwin WM, Ely CG, Dettori JR, Fehlings MG. Pathophysiology and natural history of cervical spondylotic myelopathy. Spine (Phila Pa 1976). 2013;38 (22 Suppl 1):S21-36.
18. Clarke E, Robinson P. Cervical myelopathy: a complication of cervical spondylosis. Brain. 1956;79(3):483-510.
19. Fehlings MG, Wilson JR, Kopjar B, Yoon ST, Arnold PM, Massicotte EM, et al. Efficacy and safety of surgical decompression in patients with cervical spondylotic myelopathy: results of the AOSpine North America prospective multi-center study. J Bone Joint Surg. 2013;95(18):1651–8.
20. Dvorak J, Sutter M, Herdmann, J. Cervical myelopathy: clinical and neurophysiological evaluation. Eur Spine J. 2003;12(Suppl 2):S181–7.
21. White AA, Panjabi MM. Biomechanical considerations in the surgical management of cervical spondylotic myelopathy. Spine (Phila Pa 1976). 1988;13(7):856-60.
22. Torg JS, Pavlov H, Genuario SE, Sennett B, Wisneski RJ, Robie RH, et al. Neurapraxia of the cervical spinal cord with transient quadriplegia. J Bone Joint Surg Am. 1987;68(9):1354-70.
23. Pavlov H, Torg JS, Robie B, Jahre C. Cervical spinal stenosis: determination with vertebral body ratio method. Radiology. 1987;164(3):771-5.
24. Vedantam A, Rajshekhar V. Does the type of T2-weighted hyperintensity influence surgical outcome in patients with cervical spondylotic myelopathy? A review. Eur Spine J. 2013;22(1):96–106.
25. Young JP, Young PH, Ackermann MJ, Anderson PA, Riew KD. The ponticulus posticus: implications for screw insertion into the first cervical lateral mass. J Bone Joint Surg Am. 2005;87(11):2495–8.
26. Curylo LJ, Mason HC, Bohlman HH, Yoo JU. Tortuous course of the vertebral artery and anterior cervical decompression: a cadaveric and clinical case study. Spine (Phila Pa 1976). 2000;25(22):2860–4.
27. Rota JJF, Meschian S, Rota AF, Urbano V, Baron M. Cervical spondylotic myelopathy due to chronic compression: The role of signal intensity changes in magnetic resonance images. J Neurosurg Spine. 2007;6(1):17–22.
28. Shabani S, Kaushal M, Budde MD, Wang MC, Kurpad SN. Diffusion tensor imaging in cervical spondylotic myelopathy: a review. J Neurosurg Spine. 2020:1-8.
29. Stino MA, LoRusso SJ. Myelopathies due to structural cervical and thoracic disease. Continuum (Minneap Minn). 2018;24(2, Spinal Cord Disorders):567-83.
30. Campbell WW. Focal neuropathies. In: Campbell WW (ed). Essentials of Electrodiagnostic Medicine. Baltimore, USA: Williams &Willkins publications; 1999. 255-78.
31. Matz PG, Anderson PA, Holly LT, Groffy MW, Heary RF, Kaiser MG, et al. The natural history of cervical spondylotic myelopathy. J Neurosurg Spine. 2009;11(2):104–11.
32. Nikolaidis I, Fouyas IP, Sandercock PA, Stathan PF. Surgery for cervical radiculopathy or myelopathy. Cochrane Database Syst Rev. 2010;20(1):CD001466.
33. Fehlings MG, Wilson JR, Kopjar B, Yoon ST, Arnold PM, Massicotte EM, et al. Efficacy and safety of surgical decompression in patients with cervical spondylotic myelopathy: results of the AOSpine North America prospective multi-center study. J Bone Joint Surg Am. 2013;95(18):1651-8.
34. Fehlings MG, Ibrahim A, Tetreault L, Albanese V, Alvarado M, Arnold P, et al. A global perspective on the outcomes of surgical decompression in patients with cervical spondylotic myelopathy: results from the prospective multicenter AOSpine international study on 479 patients. Spine (Phila Pa 1976). 2015;40(17):1322-8.
35. Sampath P, Bendebba M, Davis JD, Ducker TB. Outcome of patients treated for cervical myelopathy: A prospective, multicenter study with independent clinical review. Spine (Phila Pa 1976). 2000;25(6):670-6.
36. Gok B, Sciubba DM, McLoughlin GS, McGirt M, Ayhan S, Wolinsky JA, et al. Surgical treatment of cervical spondylotic myelopathy with anterior compression: a review of 67 cases. J Neurosurg Spine. 2008;9(2):152–7.
37. Cloward RB. The anterior approach for removal of ruptured cervical disks. J Neurosurg. 1958;15(6):602–17.
38. Cloward RB. History of the anterior cervical fusion technique. J Neurosurg. 1985;63(5):817-9.
39. Sasso RC, Anderson PA, Riew KD, Heller JG. Results of cervical arthroplasty compared with anterior discectomy and fusion: four-year clinical outcomes in a prospective, randomized controlled trial. J Bone Joint Surg Am. 2011;93(18):1684–92.
40. Fehlings MG, Barry S, Kopjar B, Yoon ST, Arnold P, Massicotte EM, et al. Anterior versus posterior surgical approaches to treat cervical spondylotic myelopathy: outcomes of the prospective multicenter AOSpine North America CSM study in 264 patients. Spine (Phila Pa 1976). 2013;38(26):2247-52.
41. Lawrence BD, Jacobs WB, Norvell DC, Hermsmeyer JT, Chapman JR, Brodke DS. Anterior versus posterior approach for treatment of cervical spondylotic myelopathy: a systematic review. Spine (Phila Pa 1976). 2013;38(22 Suppl 1):S173-82.
42. Shamji MF, Massicotte EM, Traynelis VC, Norvell DC, Hermsmeyer JT, Fehlings MG. Comparison of anterior surgical options for the treatment of multilevel cervical spondylotic myelopathy: a systematic review. Spine (Phila Pa 1976). 2013;38(22 Suppl 1):S195- 209.
43. Zhou X, Cai P, Li Y, Wang H, Xia S, Wang X. Posterior or single-stage combined anterior and posterior approach decompression for treating complex cervical spondylotic myelopathy coincident multilevel anterior and posterior compression. Clinical Spine Surgery. 2017;30(10):E1343–51.
44. Kaptain GJ, Simmons NE, Replogle RE, Pobereskin L. Incidence and outcome of kyphotic deformity following laminectomy for cervical spondylotic myelopathy. J Neurosurg. 2000;93(2 Suppl):199-204.
45. Ohnari H, Sasai K, Akagi S, Iida H, Takanori S, Kato I. Investigation of axial symptoms after cervical laminoplasty, using questionnaire survey. Spine J. 2006;6(3):221-7.
46. Williams KE, Paul R, Dewan Y. Functional outcome of corpectomy in cervical spondylotic myelopathy. Indian J Orthop. 2009;43(2):205–9.
47. Kim PK, Alexander JT. Indications for circumferential surgery for cervical spondylotic myelopathy. Spine J. 2006;6(6 Suppl):299S–307S.
48. Shamji MF, Mohanty C, Massicotte EM, Fehlings MG. The Association of Cervical Spine Alignment with Neurologic Recovery in a prospective cohort of patients with surgical myelopathy: analysis of a series of 124 cases. World Neurosurg. 2016;86:112-9.
49. Fehlings MG, Smith JS, Kopjar B, Arnold PM, Yoon ST, Vaccaro AR, et al. Perioperative and delayed complications associated with the surgical treatment of cervical spondylotic myelopathy based on 302 patients from the AOSpine North America Cervical Spondylotic Myelopathy Study. J Neurosurg Spine. 2012;16(5):425–32.
50. Fountas KN, Kapsalaki EZ, Nikolakakos LG, Smisson HF, Johnston KW, Grigorian AA, et al. Anterior cervical discectomy and fusion associated complications. Spine (Phila Pa 1976). 2007;32(21):2310-7.
51. Veeravagu A, Cole T, Jiang B, Ratliff JK. Revision rates and complication incidence in single- and multilevel anterior cervical discectomy and fusion procedures: an administrative database study. Spine J. 2014;14(7):1125-31.
52. Bilbao G, Duart M, Aurrecoechea JJ, Pomposo I, Igartua A, Catalán G, et al. Surgical results and complications in a series of 71 consecutive cervical spondylotic corpectomies. Acta Neurochir (Wien). 2010;152(7):1155-63.
53. Burke JP, Gerszten PC, Welch WC. Iatrogenic vertebral artery injury during anterior cervical spine surgery. Spine J. 2005;5(5):508–14; discussion 14.
54. Ebraheim NA, Lu J, Yang H, Heck BE, Yeasting RA. Vulnerability of the sympathetic trunk during the anterior approach to the lower cervical spine. Spine (Phila Pa 1976). 2000;25(13):1603–6.
55. Netterville JL, Koriwchak MJ, Winkle M, Courey MS, Ossoff RH. Vocal fold paralysis following the anterior approach to the cervical spine. Ann Otol Rhinol Laryngol. 1996;105(2):85-91.
56. Cloward RB. Complications of anterior cervical disc operation and their treatment. Surgery. 1971;69(2):175-82.
57. Yen CP, Hwang TY, Wang CJ, Howng SL. Fracture of anterior cervical plate implant - report of two cases. Acta Neurochir (Wien). 2005;147(6):665-7; discussion 667.
58. Wang JC, McDonough PW, Endow KK, Delamarter RB. Increased fusion rates with cervical plating for two-level anterior cervical discectomy and fusion. Spine (Phila Pa 1976). 2000;25(1):41–5.
59. Yoon ST, Hashimoto RE, Raich A, Shaffrey CI, Rhee JM, Riew KD. Outcomes after laminoplasty compared with laminectomy and fusion in patients with cervical myelopathy: a systematic review. Spine (Phila Pa 1976). 2013;38(22 Suppl 1):S183–94.
60. Radcliff KE, Limthongkul W, Kepler CK, Sidhu GDS, Anderson DG, Rihn JA, et al. Cervical laminectomy width and spinal cord drift are risk factors for postoperative C5 palsy. J Spinal Disord Tech. 2014;27(2):86–92.
61. Bydon M, Macki M, Kaloostian P, Sciubba DM, Wolinsky JP, Gokaslan ZL, et al. Incidence and prognostic factors of c5 palsy: a clinical study of 1001 cases and review of the literature. Neurosurgery. 2014;74(6):595–604; discussion 5.

THE MINIMALLY INVASIVE BIPOLAR TECHNIQUE FOR THE TREATMENT OF SPINAL DEFORMITIES IN CHILDREN AND ADOLESCENTS

TÉCNICA BIPOLAR MINIMAMENTE INVASIVA PARA O TRATAMENTO DE DEFORMIDADES DA COLUNA VERTEBRAL EM CRIANÇAS E ADOLESCENTES

TÉCNICA BIPOLAR MÍNIMAMENTE INVASIVA PARA EL TRATAMIENTO DE DEFORMIDADES DE LA COLUMNA VERTEBRAL EN NIÑOS Y ADOLESCENTES

Lotfi Miladi[1]

1. Necker Hospital, Pediatric Orthopedics Department, Paris, France.

ABSTRACT

Scoliosis is a three-dimensional deformity of the spine that occurs during growth. Surgery is indicated when the curve progresses despite conservative treatment. The traditional surgical treatment involves correction of the deformity using segmental spinal fixation to obtain solid bone fusion by decortication and bone grafting. Vertebral osteotomies or even vertebrectomies may be required for huge deformities. These techniques provide good results, but they are invasive, involving lengthy surgery, increased blood loss, and longer recovery times. Therefore, we developed another technique: The Minimally Invasive Bipolar Technique, based on gradual internal correction of the deformity secondary to viscoelastic relaxation of the trunk. This method is aimed at reducing surgical risks while providing satisfactory results and improving quality of life for the patients and their families. Additionally, this technique is cost effective for public health. T*ype of the study:* **Update article.**

Keywords: Minimally Invasive Surgery, Scoliosis, Neuromuscular Diseases, Deformity.

RESUMO

A escoliose é uma deformidade tridimensional da coluna vertebral, que ocorre durante o crescimento. A cirurgia é indicada quando a curva progride apesar do tratamento conservador. O tratamento cirúrgico tradicional envolve a correção da deformidade usando a fixação espinhal segmentar para obter fusão óssea sólida por decorticação e enxerto ósseo. As osteotomias vertebrais ou mesmo vertebrectomias podem ser necessárias nas grandes deformidades. Essas técnicas fornecem bons resultados, mas são invasivas e envolvem maior tempo de cirurgia e maior perda de sangue, além da recuperação prolongada. Por isso, desenvolvemos outra técnica – a técnica bipolar minimamente invasiva –, baseada na correção interna gradual da deformidade secundária ao relaxamento viscoelástico do tronco. Este método visa reduzir os riscos cirúrgicos, proporcionando resultados satisfatórios e melhorando a qualidade de vida do paciente e de sua família. Além disso, essa técnica tem boa relação de custo-benefício para a saúde pública. ***Tipo de Estudo: Artigo de atualização.***

Descritores: *Procedimentos Cirúrgicos Minimamente Invasivos, Escoliose, Doenças Neuromusculares, Deformidade.*

RESUMEN

La escoliosis es una deformidad tridimensional de la columna vertebral, que ocurre durante el crecimiento. La cirugía está indicada cuando la curva progresa a pesar del tratamiento conservador. El tratamiento quirúrgico tradicional abarca la corrección de la deformidad usando la fijación espinal segmentaria para obtener fusión ósea sólida mediante decorticación e injerto óseo. Las osteotomías vertebrales o incluso las vertebrectomías pueden ser necesarias en las grandes deformidades. Estas técnicas proveen buenos resultados, pero son invasivas, y abarcan mayor tiempo de cirugía y mayor pérdida de sangre, además de la recuperación prolongada. Por eso, desarrollamos otra técnica - la técnica bipolar mínimamente invasiva -, basada en la corrección interna gradual de la deformidad secundaria a la relajación viscoelástica del tronco. Este método tiene como objetivo reducir los riesgos quirúrgicos, proporcionando resultados satisfactorios y mejorando la calidad de vida del paciente y su familia. Además, esta técnica tiene buena relación de costo-beneficio para la salud pública. ***Tipo de estudio: Artículo de actualización.***

Descriptores: *Procedimientos Quirúrgicos Minimante Invasivos, Escoliosis, Enfermidades Neuromusculares, Deformidad.*

INTRODUCTION

Whatever the etiology, some forms of early onset scoliosis in young children are progressive and resistant to conservative treatment, requiring surgery. Surgery is also indicated in cases of neglected and complex spinal deformities in adolescents and young adults.

Surgical treatment for scoliosis has evolved considerably in the past thirty years, since the advent of CD instrumentation in the

Study conducted at Necker Hospital – 149 Rue de Sevres, 75015, Paris, France.
Correspondence: Necker Hospital. Pediatric Orthopedics Department. 149 Rue de Sevres, Paris, France. 75015. l.miladi@aphp.fr

CC BY

http://dx.doi.org/10.1590/S1808-185120201904238288

Received on 05/19/2020 accepted on 05/26/2020

early 1980s. Spinal osteosynthesis has undergone a major leap, with sophisticated implants and efficient ancillaries, enabling solid vertebral fixations to be performed, with excellent correction of spinal deformities in the three planes of space.

Nowadays, posterior vertebral arthrodesis is the "Gold Standard" technique; increasingly, surgeons are instrumenting all the fused levels with pedicle screws.[1]

For severe and rigid curves, anterior release, vertebral osteotomies, or even vertebrectomies may be indicated in order to obtain maximum mobility and the best possible immediate correction of the deformity, since vertebral arthrodesis is a final operation.

The increase in implant density and the invasiveness of the osteotomies may result in higher surgical risks, particularly hemorrhagic and neurological ones.[2-6]

In contrast to these risky methods, and in order to reduce the surgical risks for complex spinal deformities, we use now the minimally invasive bipolar technique, which involves progressive spinal detorsion secondary to gradual viscoelastic relaxation of the soft tissues of the trunk under constant tension.

METHODS

Viscoelasticity is the property of a substance exhibiting both elastic and viscous behavior, the application of stress causing temporary deformation if the stress is quickly removed but permanent deformation if it is maintained (Oxford dictionary definition).

On a simple traction test, plastic deformity produces an irreversible elongation of the body. On the stress-strain graph, the elastic part corresponds to the linear part of the curve (reversible elongation), the plastic domain corresponds to the bended part of this curve (permanent deformation). The limit between the two domains defines the elasticity limit, noted here "EL". (Figure 1)

Based on this viscoelastic behavior, the progressive relaxation of soft tissues and bone under permanent traction results in a gradual detorsion of the spinal deformity.

The bipolar method consists of performing a telescopic construct, bridging the curve and maintaining a constant tension between the two extremities. (Figure 2)

However, to successfully obtain progressive bipolar detorsion four conditions are required:

- A strong and stable bipolar fixation
- A solid link between the fixation points
- The preservation of the intermediate zone
- Maintaining a constant tension between the two ends of the construct

Strong and stable bipolar fixation

The bipolar method requires a solid and stable fixation to be achieved at each end of the construct, which must be able to resist long-term, until progressive stiffening of the spine.

It is therefore a rigorous technique requiring an experienced surgeon, due to the absence of intermediate anchors in the construct and the absence of bone grafting.

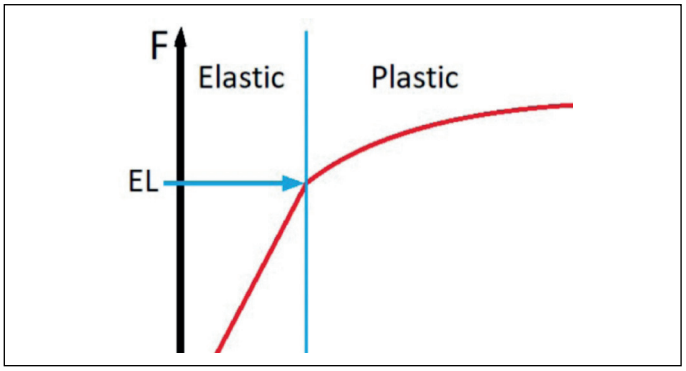

Figure 1. Graph showing the curve of viscoelastic deformation produced by the stress over time.

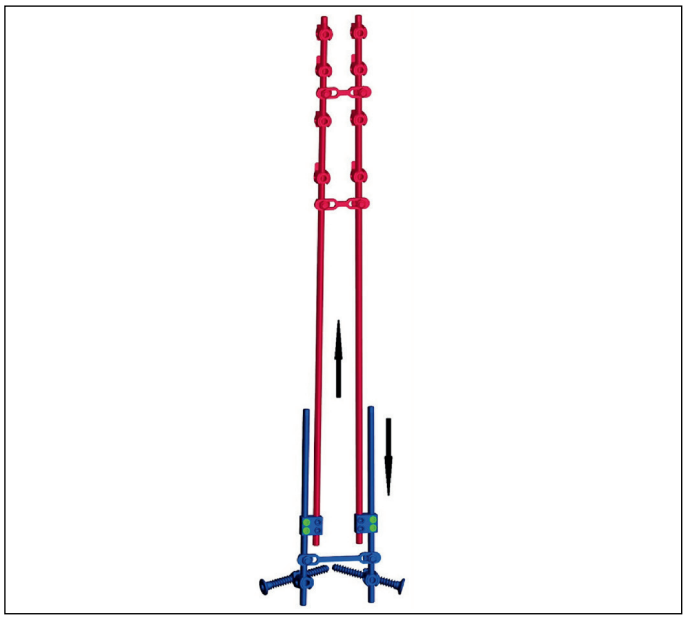

Figure 2. The bipolar telescopic construct.

Proximal fixation

Proximal fixation is performed with two supra-laminar pedicle hook claws on each side of four or five adjacent vertebrae, to ensure good stability and excellent pullout resistance, thanks to the "claw effect" of the hooks, which are positioned in the opposite direction to the compression[7]. (Figure 3)

The hook claws grip the posterior vertebral arch.

We insert the hooks without preparation to preserve all the bone capital and to ensure a solid fixation. (Figure 4)

In our experience, proximal anchors with hook claws reduce the risk of implant dislodgement and proximal junctional kyphosis, especially in long constructs, even in hyper kyphotic deformities.[8,9]

Distal fixation

In idiopathic and syndromic scoliosis, distal fixation is performed using pedicle screws in two or three levels on each side. (Figure 5)

In neuromuscular scoliosis, pelvic fixation is performed using iliosacral screws, which provide great stability and high resistance to dislodgement.

Iliosacral screws have a full bony path, from the iliac ala to the S1 body, crossing three or even four cortices. Their position is perpendicular to the rods into which they are fixed, at the middle of the rods, by locked connectors. The bilateral iliosacral screws realize with the crosslink a triangular construct that represents a very resistant fixation against pullout forces, even in very fragile bone.[8,9] (Figure 6)

A solid link between fixation points

The anchors at two ends of the construct must be connected by a solid link, with one or two rods of 5.5 mm in diameter or greater, even in young children, in order to reduce the risk of rod breakage.

This link between the two poles of the construct is constructed using two pre-bent telescopic rods on each side: a long medial rod fixed to the hooks at the top, and a short lateral rod fixed to the pedicle screws or iliosacral connector at the bottom. The two rods are connected to each other by closed dominoes.

For patients with high body weight (more than 40 kg), we recommend, additionally, using cobalt chromium rods fixed to the pelvis, to reduce the risk of breakage, especially in walking and hypertonic neuromuscular patients. A four-rod construct may also be performed in dynamic patients with cobalt chromium rods fixed until the pelvis. (Figure 7) We recommend this construct for adult cases too.

In all cases, the construct must be reinforced by two proximal crosslinks in a thoraco-lumbar construct, and at least three



Figure 3. The proximal fixation with hook claws.

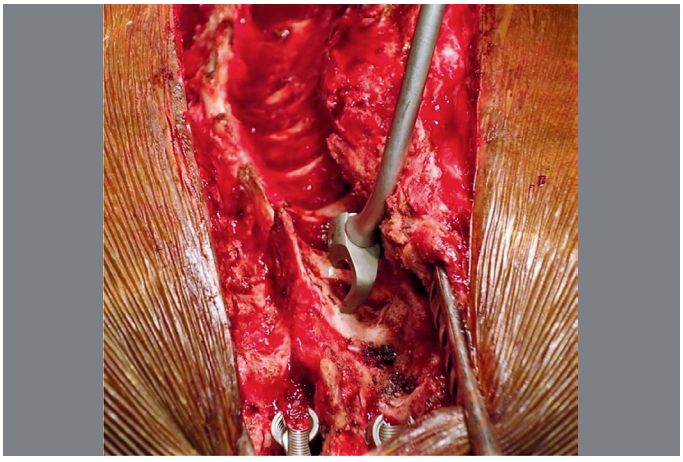

Figure 4. Insertion of the hook without preparation.

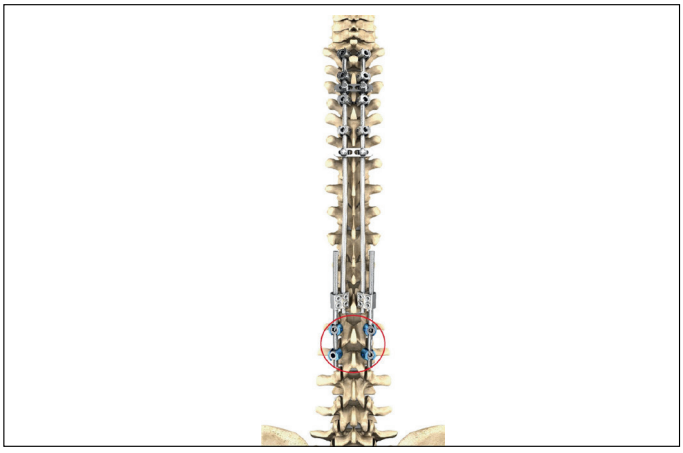

Figure 5. Bipolar construct with lumbar distal fixation.

crosslinks, two proximal and one distal, very close to the iliosacral connectors, in a thoraco-sacral construct as shown in Figure 2.

The bipolar construct, performed in this way, is solid and stable enough to avoid the need to wear a cast or brace postoperatively.

Intermediate zone preservation

It is important to use a minimally invasive approach, through two small incisions in front of the fixation zones of the spine, avoiding working in the intermediate zone which must remain free of any implant. That helps to preserve the spinal and thoracic growth of the immature child, thanks to the reduction of fibrosis and spontaneous fusion risks, particularly if there is a need for repeated rod lengthening surgeries.

It is necessary to maintain the flexibility of this area, which is generally the site of maximum spinal deformity, in order to continue progressive correction by repeated rod lengthening procedures.

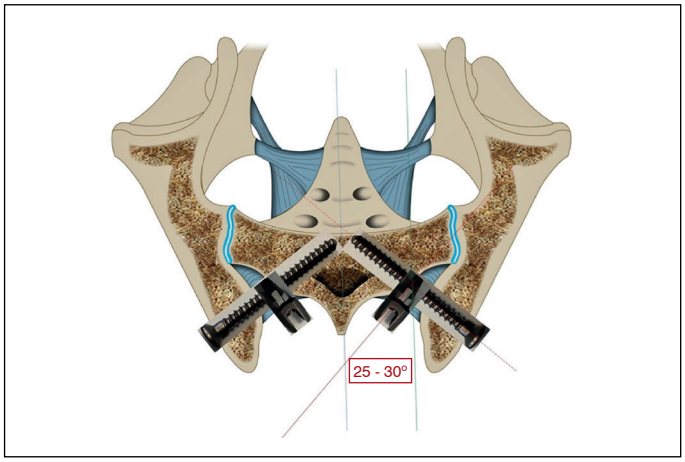

Figure 6. Triangular shape of pelvic fixation with iliosacral screws.

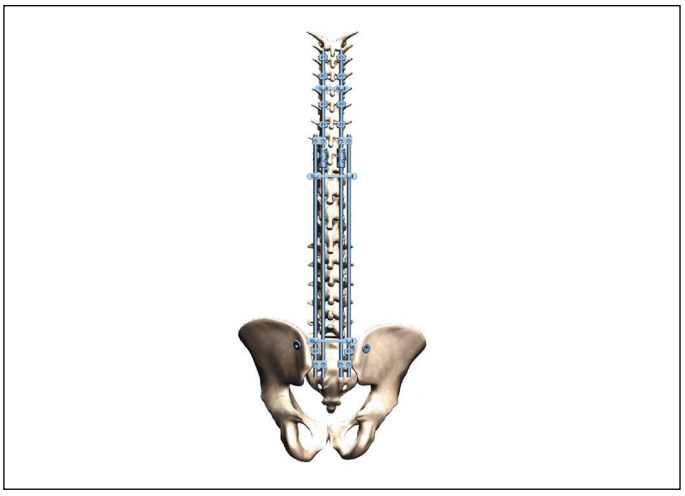

Figure 7. Four-rod bipolar construct.

Maintaining constant tension inside the construct

Correction of spinal deformities by the bipolar method in the frontal plane is obtained with a moderate distraction applied in the initial surgery and during future surgeries, with more or less symmetrical rod lengthening, as required. (Figures 8A, B, C, D, E, F, G, H, I, J)

In the sagittal plane, correction is obtained by bending the rods prior to their insertion and maneuvering them into the implants, with additional in situ bending if needed. For hyper-kyphotic deformities, the length of the construct provides a powerful lever arm, allowing easy correction of the kyphosis even when they are stiff and angular. (Figures 9A, B, C, D, E, F, G, H)

However, repeated rod-lengthening procedures represent the main drawback of the method. For this reason, we now use the One-Way Self-Expanding Rod, which can be expanded spontaneously or by external axial traction maneuvers. (Figure 10)

For severe and rigid spinal deformities, we strongly recommend preparing the patients 3 to 6 weeks prior to surgery, with progressive halo-gravity traction. This preoperative correction enables a better curve correction and decreases the risk of neurological complications in severe spinal deformities. We also operate on patients under moderate intraoperative traction and under control of somesthetic and motor evoked potentials.

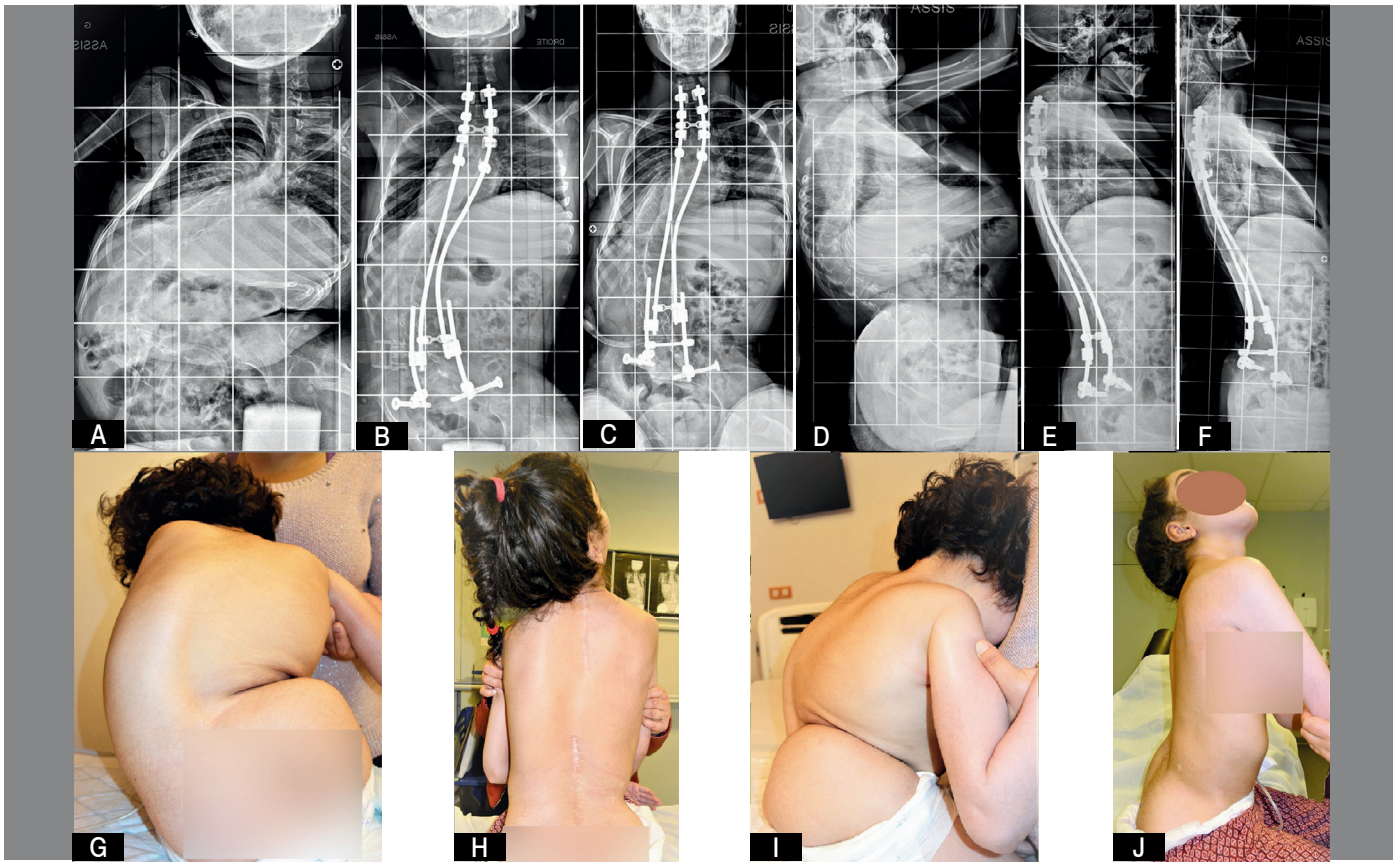

Figure 8. Case of neuromuscular scoliosis 10 years old. (A) Preoperative AP X-Ray, (B) Postoperative, (C) Post asymmetric rod lengthening 2 years after initial surgery with complete correction of residual pelvic obliquity, (D, E and F) lateral X-Rays, (G and I) pre and postoperative posterior views, (H and J) pre and postoperative lateral views.

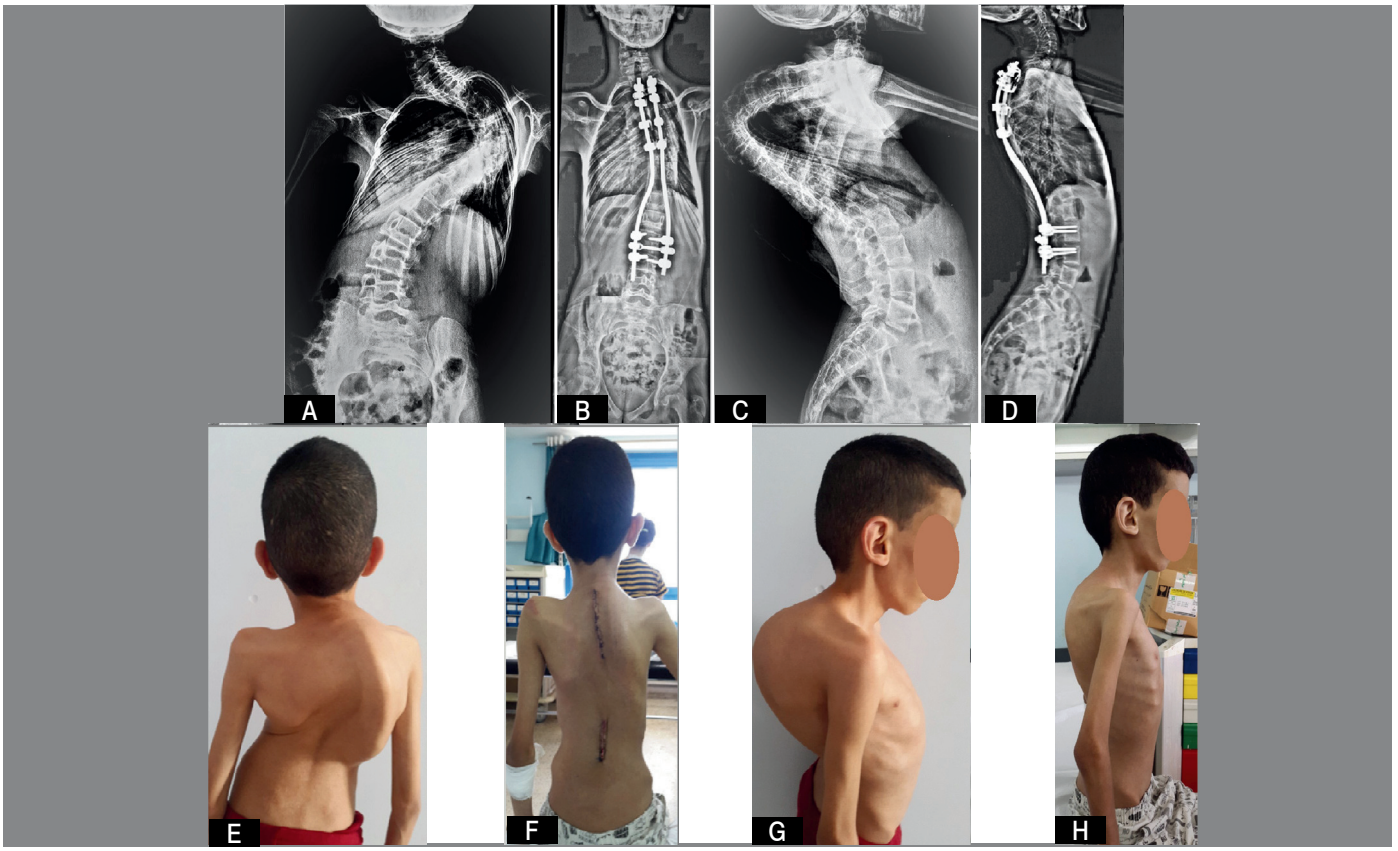

Figure 9. Case of neglected infantile scoliosis 14 years old operated after 4 weeks halo-traction. (A) Preoperative AP X-Ray, (B) Postoperative, (C) Preoperative lateral X-Ray, (D) Postoperative, (E and F) pre and postoperative posterior views, (G and H) lateral views.

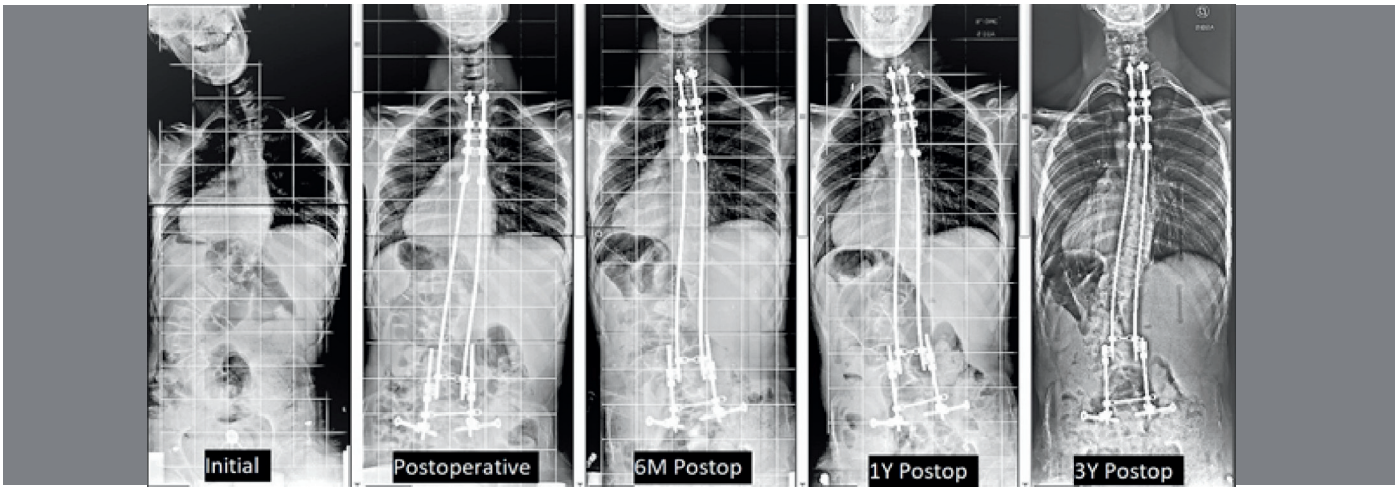

Figure 10. Consecutive X-Rays of a neuromuscular scoliosis case in a 17-year-old operated with self-expanding rods, showing spontaneous expansion of the device over time.

DISCUSSION

The traditional techniques provide vertebral derotation and translation by a full segmental instrumentation, leading to an immediate and definitive correction of the deformity. However, these methods may expose the patient to neurological and hemorrhagic risks.[10,11] The minimally invasive bipolar technique achieves global and progressive detorsion of the whole spine, leading to recovery of its initial shape secondary to the correction of the trunk collapse, due to the constant tension maintained by the rods between the two ends of the construct. The anti-collapse method is not new; it is none other than the axial traction method that was used to correct spinal deformities in the middle age by different authors.[12]

In 1863, Lewis A. Sayre introduced a combined method associating traction with a plaster of Paris cast, known as a Sayre jacket, to treat scoliosis.[13] (Figure 11)

In the bipolar concept, the rods fixed at the two distant ends of the construct with tension act in the same way as the plaster cast, to maintain the correction.

This progressive method enables a good correction to be obtained, thanks to the time factor. Indeed, by fixing all levels and especially the apex of the deformity associated with bone fusion, arthrodesis does not permit a secondary improvement of the residual deformity, unlike to the bipolar method.

However, the bipolar method is a rigorous technique that requires a learning curve, especially in the use of thoracic hooks.

Furthermore, for distal fixation, although the use of pedicle screws and iliac extension screws is familiar to most spine surgeons, pelvic fixation by iliosacral screws requires a steep learning curve and attention to some fixation rules, even if a dedicated ancillary has been developed. Intraoperative navigation may also be used. The iliosacral technique is very solid and stable, even in the most deformed and fragile bones.[8,9]

This concept of progressive detorsion by the minimally invasive bipolar technique can be applied whatever the patient's age. It enables good correction of spinal deformities, even severe and rigid ones, with a high level of security, unlike the more aggressive techniques that achieve immediate correction but with major risks when osteotomies or vertebrectomies are performed.

The strength of the construct and its resistance over time also enabled us to avoid the final arthrodesis initially planned for the first patients operated by this technique. Indeed, we observed a progressive and delayed stiffening of the spine in the oldest cases, induced by the presence of metallic rods implanted several years ago.[14,15]

Finally, performing this technique early on, in an immature child, provides undeniable comfort to the patient as well as dispensing with the need for a brace. It reduces the overall cost of treatment for the public health service, thanks to the reduced number of implants, the low rate of complications and shorter hospital stays, especially in the ICU, when compared to the traditional techniques.



Figure 11. Lewis A. Sayre creating a plaster cast Jacket under traction to treat scoliosis.

CONCLUSION

Since neuromuscular surgery and complex surgery for spinal deformities is mainly functional, it must aim to preserve growth and respiratory function in children, rebalance the trunk, and avoid arthrosis in adulthood. It is therefore important to weigh the risks and benefits for the patient, especially in the case of more severe deformities, and the most fragile patients.

The technique of progressive detorsion seems to meet the main objectives of the surgical treatment of neuromuscular and complex spinal deformities, with significantly lower risks than traditional arthrodesis methods.

The bipolar technique could be a good alternative to arthrodesis, and should be proposed earlier as it preserves growth. But it is a rigorous technique, requiring a steep learning curve and adherence to some rules.

The author declare no potential conflict of interest related to this article.

REFERENCES

1. Suk SI, Lee CK, Kim WJ, Chung YJ, Park YB. Segmental pedicle screw fixation in the treatment of thoracic idiopathic scoliosis. Spine (Phila Pa 1976). 1995;20(12):1399-405.
2. Suk SI, Kim JH, Kim WJ, Lee SM, Chung ER, Nah JH. Posterior vertebral column resection for severe spinal deformities. Spine (Phila Pa 1976). 2002;27(21):2374-82.
3. Suk SI, Chung ER, Kim JH, Kim SS, Lee JS, Choi WK. Posterior vertebral column resection for severe rigid scoliosis. Spine (Phila Pa 1976). 2005;30(14):1682-7.
4. Lenke LG, Sides BA, Koester LA, Hensley M, Blanke KM. Vertebral column resection for the treatment of severe spinal deformity. Clin Orthop Relat Res. 2010;468(3):687-99.
5. Lenke LG, O'Leary PT, Bridwell KH, Sides BA, Koester LA, Blanke KM. Posterior vertebral column resection for severe pediatric deformity: minimum two-year follow-up of thirty-five consecutive patients. Spine (Phila Pa 1976) 2009;34(20):2213-21.
6. Lenke LG, Newton PO, Sucato DJ, Shufflebarger HL, Emans JB, Sponseller PD, et al. Complications after 147 consecutive vertebral column resections for severe pediatric spinal deformity: a multicenter analysis. Spine (Phila Pa 1976). 2013;38(2):119-32.
7. Gaume M, Persohn S, Vergari C, Glorion C, Skalli W, Miladi L. Biomechanical cadaver study of proximal fixation in a minimally invasive bipolar construct. Spine Deform. 2020;8(1):33-8.
8. Miladi LT, Ghanem IB, Draoui MM, Zeller RD, Dubousset JF. Iliosacral screw fixation for pelvic obliquity in neuromuscular scoliosis. A long-term follow-up study. Spine (Phila Pa 1976). 1997;22(15):1722-9.
9. Miladi L, Gaume M, Khouri N, Johnson M, Topouchian V, Glorion C. Minimally invasive surgery for neuromuscular scoliosis. Results and complications in a series of one hundred patients. Spine (Phila Pa 1976). 2018;43(16):968–75.
10. Reames DL, Smith JS, Fu KMG, Polly Jr DW, Ames CP, Berven SH, et al. Complications in the surgical treatment of 19,360 cases of pediatric scoliosis. A review of the scoliosis research society morbidity and mortality database. Spine (Phila Pa 1976). 2011;36(18):1484–91.
11. Pugely AJ, Martin CT, Gao Y, Ilgenfritz R, Weinstein S. The incidence and risk factors for short-term morbidity and mortality in pediatric deformity spinal surgery. Spine (Phila Pa 1976). 2014;39(15):1225–34.
12. Redard P. Traité pratique des déviations de la colonne vertébrale. Paris: Masson Editeur; 1900.
13. Sayre LA. The history of the treatment of spondylitis and scoliosis by partial suspension and retention by means of plaster of Paris bandages. New York: D. Appleton & Co; 1895.
14. Jain A, Sponseller PD, Flynn JM, Shah SA, Thompson GH, Emans JB, et al. Avoidance of "final" surgical fusion after growing-rod treatment for early-onset scoliosis. J Bone Joint Surg Am. 2016;98(13):1073-8.
15. Bouthors C, Gaume M, Glorion C, Miladi L. Outcomes at skeletal maturity of 34 children with scoliosis treated with a traditional single growing rod. Spine J. 2019;44(23):1630-7.

Revisores "*AD-HOC*" da Revista COLUNA/COLUMNA em 2020

O aprimoramento da qualidade da Revista COLUNA/COLUMNA depende de uma série de fatores. Um deles, absolutamente fundamental, é a participação ativa e eficiente de revisores de alto padrão técnico e científico. Agradecemos, em nome da Revista COLUNA/COLUMNA e da Sociedade Brasileira de Coluna, aos profissionais que colaboraram durante o ano de 2020.

Dr. Helton L. A. Defino
Editor Científico

Dr. Sérgio Daher
Editor Executivo

- Alberto Ofenhejm Gotfryd, Santa Casa de São Paulo/ Hospital Israelita Albert Einstein (São Paulo, SP, Brasil)
- Carlos Henrique Ribeiro, Hospital Quinta D'or (Rio de Janeiro, RJ, Brasil)
- Carlos Tello, Sociedad Ibero Latinoamericana de Columna (Buenos Aires, Argentina)
- Cristiano Magalhães Menezes, Instituto Dr. Cristiano Menezes (Belo Horizonte, MG, Brasil)
- Erasmo de Abreu Zardo, Pontifícia Universidade Católica (Porto Alegre, RS, Brasil)
- Fernando Antonio Mendes Façanha Filho, Universidade Federal do Ceará (Fortaleza, CE, Brasil)
- Geraldo de Sá Carneiro Filho, Hospital da Restauração (Recife, PE, Brasil)
- Herman Michael Dittmar Johnson, Centro Médico Puerta de Hierro (Zapopan, Jalisco, México), Universidad de Guadalajara (Guadalajara, México)
- Karen Weissman Clínica Fundácion Médica San Cristóbal, (Santiago, Chile)
- Luis Eduardo Munhoz da Rocha, Hospital Pequeno Príncipe (Curitiba, PR, Brasil)
- Luiz Gustavo Dal Oglio da Rocha, Hospital Universitário Cajuru PUC/PR e Hospital Marcelino Champagnat (Curitiba, PR, Brasil)
- Luiz Roberto Gomes Vialle, Pontifícia Universidade Católica (Curitiba, PR, Brasil)
- Marcelo Ítalo Risso Neto, DOT Faculdade de Ciências Médicas UNICAMP - Hospital das Clinicas, (São Paulo, SP, Brasil)
- Marcelo Wajchenberg, Universidade Federal de São Paulo (São Paulo, SP, Brasil)
- Murilo Tavares Daher, Departamento de Ortopedia da Universidade Federal de Goiás (Goiânia, GO, Brasil)
- Nicolás J. Macchiavello Cornejo, Hospital Clínico de la Universidad de Chile (Santiago, Chile)
- Nilo Carrijo Melo, Centro de Readaptação Dr. Henrique Santillo (Goiânia, GO, Brasil)
- Pedro Pohl, Hospital Israelita Albert Einstein (São Paulo, SP, Brasil)
- Ratko Yurac Barrientos, Department Orthopedics and Traumatology, Clinica Alemana de Santiago, University del Desarrollo (Chile)
- Roberto Sakamoto Falcon, Hospital Ortopédico-Lifecenter (Belo Horizonte, MG, Brasil)
- Rodrigo Amaral, Instituto de Patologia da Coluna – IPC (São Paulo, SP, Brasil)
- Sérgio Zylbersztejn, Universidade Federal de Ciências da Saúde de Porto Alegre
- (Porto Alegre, RS, Brasil)
- Túlio Albuquerque de Moura Rangel, Hospital Getúlio Vargas (Recife, PE, Brasil)
- Victor Paul Miramontes, CNR/O-Centro Nacional de Rehabilitación (Cidade do México, México)
- Xavier Soler I Graells, Universidade Federal do Paraná (Curitiba, PR, Brasil)